

## CASOS CLÍNICOS

# Síndrome CINCA: presentación de un caso con exacerbación febril de sus lesiones cutáneas

S. Aboín-González<sup>a</sup>, I. Aldanondo-Fernández de la Mora<sup>a</sup>, C.R. García-Acebes<sup>a</sup>, R. Carrillo-Gijón<sup>b</sup>, A. Harto-Castaño<sup>a</sup> y P. Jaén-Olasolo<sup>a</sup>

<sup>a</sup>Servicio de Dermatología. <sup>b</sup>Servicio de Anatomía Patológica. Hospital Ramón y Cajal. Universidad de Alcalá de Henares. Madrid. España.

**Resumen.** El síndrome CINCA (*Chronic Infantile Neurologic Cutaneous Articular Syndrome*) es una grave enfermedad inflamatoria sistémica crónica, de instauración temprana, que se caracteriza por afectación cutánea, articular y del sistema nervioso central (SNC). La clínica cutánea en forma de exantema urticariforme no pruriginoso es la primera en aparecer, siendo más o menos permanente con exacerbaciones que coinciden con brotes de fiebre, artritis y adenopatías. La biopsia de las lesiones cutáneas es muy variable, aunque destaca un infiltrado neutrofílico perivascular.

El descubrimiento de mutaciones en el gen *CIAS1*, que codifica una proteína llamada criopirina, ha permitido añadir esta entidad al espectro de las enfermedades autoinflamatorias asociadas a criopirinas, junto con la urticaria familiar por frío y el síndrome de Muckle-Wells, implicando además nuevas opciones terapéuticas. Presentamos el caso de un varón diagnosticado de síndrome CINCA que presentó un brote de lesiones cutáneas dolorosas y fiebre, interpretándose éstas como una exacerbación de sus lesiones habituales durante un episodio febril.

**Palabras clave:** CINCA (*Chronic Infantile Neurologic Cutaneous Articular Syndrome*), NOMID (*Neonatal Onset Multi-Inflammatory Disease*), dermatitis neutrofílica, criopirina.

## EXACERBATION OF SKIN LESIONS DURING FEVER IN A PATIENT WITH CHRONIC INFANTILE NEUROLOGIC CUTANEOUS ARTICULAR SYNDROME

**Abstract.** Chronic infantile neurologic cutaneous articular (CINCA) syndrome is a serious chronic systemic inflammatory disease that presents at a young age and that is characterized by skin, joint, and central nervous system disease. Skin symptoms are the first to appear, in the form of a longstanding nonpruritic urticarial rash, with exacerbations coinciding with episodes of fever, arthritis, and enlarged lymph nodes. The findings of biopsy of skin lesions are extremely variable but characterized by perivascular neutrophilic infiltrate.

With the discovery of mutations in the *CIAS1* gene, which encodes a protein known as cryopyrin, this entity has been classified as one of the cryopyrin-associated autoinflammatory diseases, along with familial cold urticaria and Muckle-Wells syndrome. This discovery has also made available new therapeutic options. We present the case of a boy diagnosed with CINCA syndrome who presented with an outbreak of painful skin lesions and fever. These lesions were thought to be an exacerbation of underlying lesions during an episode of fever.

**Key words:** chronic infantile neurologic cutaneous and articular syndrome, neonatal onset multi-inflammatory disease, neutrophilic dermatitis, cryopyrin.

## Introducción

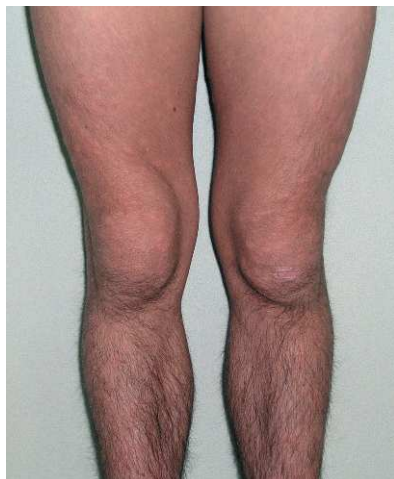El síndrome CINCA (*Chronic Infantile Neurologic Cutaneous Articular Syndrome*), también conocido como síndrome NOMID (*Neonatal Onset Multi-Inflammatory Disease*) es

una enfermedad inflamatoria crónica y persistente de instauración temprana, generalmente en el periodo neonatal. Se caracteriza por la presencia de sintomatología cutánea, articular y del sistema nervioso central (SNC). La clínica cutánea, en forma de exantema generalizado, generalmente de características urticariformes y no pruriginoso es la primera en aparecer. Dicho exantema presenta exacerbaciones que coinciden con brotes de fiebre, esplenomegalia, adenopatías y artritis<sup>1-3</sup>.

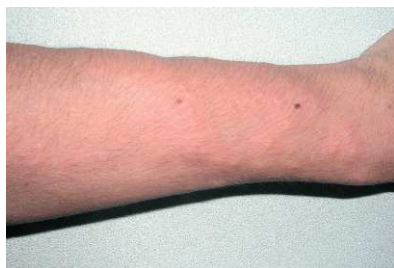La presencia de casos familiares de este síndrome sugirió una posible base genética de la enfermedad, habiéndose descrito recientemente mutaciones en el gen *CIAS1*<sup>4,5</sup>. Presen-

Correspondencia:  
Sonsoles Aboín González.  
Servicio de Dermatología.  
Hospital Ramón y Cajal. Universidad de Alcalá de Henares.  
Carretera de Colmenar Viejo, km 9,400.  
28034 Madrid. España.  
asonsoles@hotmail.com

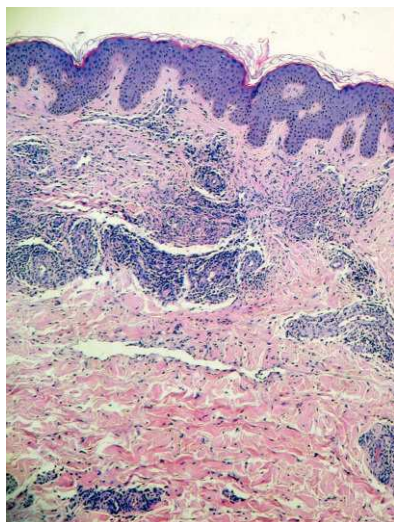
Aceptado el 12 de diciembre de 2007.



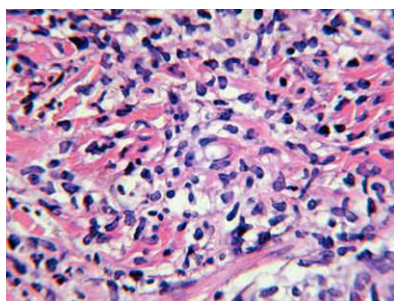
**Figura 1.** Hipertrofia rotuliana.



**Figura 2.** Placas eritematosas y edematosas.



**Figura 3.** Biopsia de las lesiones al ingreso en Urgencias (hematoxilina-eosina,  $\times 20$ ): panorámica de la lesión con densos infiltrados neutrofilicos parcheados en la dermis superficial, acompañados de intenso infiltrado mixto perivascular que afecta al plexo vascular superficial y profundo.



**Figura 4.** Biopsia de las lesiones en Urgencias. Detalle de la imagen anterior (hematoxilina-eosina,  $\times 100$ ): infiltrado neutrofilico.

tamos un nuevo caso de un paciente diagnosticado de síndrome de CINCA, prestando especial atención a su sintomatología cutánea llamativa y analizando el resto de sus manifestaciones clínicas, así como su etiología y tratamiento.

## Caso clínico

Se trata de un paciente varón de 19 años, diagnosticado de síndrome CINCA desde la infancia, en función de diversos hallazgos clínicos:

1. Cutáneos: exantema urticariforme recurrente de inicio neonatal.
2. Neurológicos: episodios de cefalea y rigidez de nuca compatibles con meningitis aséptica.
3. De órganos de los sentidos: neuritis óptica, uveítis y papilitis bilateral y sordera de transmisión.
4. Articulares: artropatía crónica afectando principalmente a las rodillas con hipertrofia rotuliana (fig. 1) y artritis aguda intermitente de tobillos y articulaciones metacarpofalángicas.

El paciente presentaba además episodios recidivantes de fiebre elevada, linfadenopatías y esplenomegalia. Asimismo se observaba un fenotipo peculiar con prominencia frontal, nariz hundida y lengua depapilada, extremidades cortas con dedos cortos y articulaciones interfalángicas proximales en porra.

Acudió a Urgencias en enero de 2004 por un brote de lesiones cutáneas dolorosas no evanescentes, distintas a las que el paciente solía presentar, que se acompañaban de fiebre elevada. El día anterior había suspendido su tratamiento corticoideo por gastroenteritis aguda. Las lesiones consistían en placas eritematosas muy edematosas con pseudo-vesículas en su superficie. Eran calientes y dolorosas a la palpación y se localizaban en brazos, antebrazos, piernas y muslos, tronco, cuello y pabellones auditivos (fig. 2).

La analítica puso de manifiesto leucocitosis con neutrofilia ( $13,5 \times 10^9/l$  leucocitos con 83% de neutrófilos) y una anemia microcítica (Hb 10,6 g/dl, VCM 60,4 fL, hematocrito 33%). Con el diagnóstico de presunción de dermatosis neutrofilica tipo síndrome de Sweet se realizó una biopsia cutánea que mostró unos densos infiltrados neutrofilicos parcheados en la dermis superficial, acompañados de intenso infiltrado inflamatorio mixto perivascular, que afectaba al plexo superficial y profundo (figs. 3 y 4). Posteriormente también se biopsiaron las lesiones urticariformes que habitualmente presentaba el paciente, observándose un infiltrado inflamatorio intersticial en la dermis superficial y profunda con predominio de neutrófilos (fig. 5).

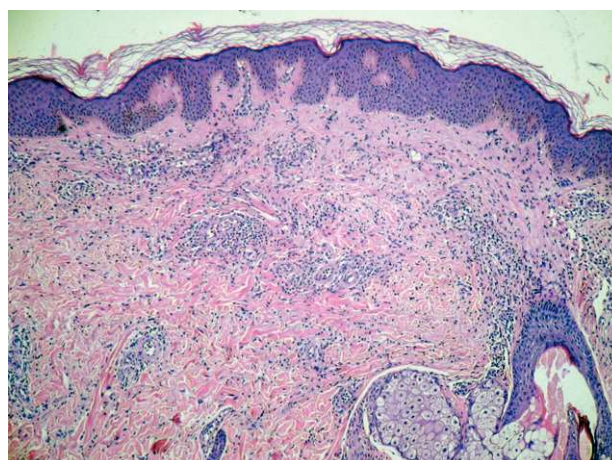
La respuesta a corticoides orales fue rápida, controlándose posteriormente con antiinflamatorios no esteroideos

(AINE), hasta que en marzo de 2005 comienza tratamiento con anakinra (antagonista del receptor de IL-1) a dosis de 100 mg vía subcutánea cada 24 horas. Desde entonces se mantiene dicho tratamiento, observándose una buena respuesta clínica cutánea, articular y del SNC, con disminución de los brotes de lesiones urticariformes y de los episodios de cefalea, rigidez de nuca y tumefacción articular.

## Discusión

El síndrome CINCA, conocido también en la literatura norteamericana como NOMID, es un síndrome inflamatorio multisistémico raro, crónico y persistente que aparece en la edad pediátrica. Fue descrito por Prieur y Griselli<sup>6</sup> en 1981 como una entidad independiente de la artritis reumatoide juvenil, denominándola en 1987 síndrome CINCA<sup>1</sup>. Posteriormente Hassink y Goldsmith<sup>7</sup> denominaron a esta entidad NOMID.

Sus rasgos característicos son exantema cutáneo, poliartrosis crónica y afectación neurológica, siendo habitual la presencia de fiebre, adenopatías y esplenomegalia, pudiéndose afectar durante el curso de la enfermedad múltiples sistemas<sup>1,6,7</sup>. La afectación cutánea es la primera manifestación del síndrome, presentándose habitualmente en el periodo neonatal o en los primeros meses de vida<sup>1</sup>. Persiste durante toda la vida del paciente y consiste habitualmente en un exantema urticariforme generalizado no pruriginoso, que presenta exacerbaciones durante los brotes de fiebre, adenopatías, hepatoesplenomegalia y artritis<sup>1,3</sup>. No obstante la morfología de las lesiones, así como su expresión histológica son muy heterogéneas y no se han estudiado sistemáticamente. En las biopsias cutáneas realizadas se han descrito desde alteraciones inflamatorias inespecíficas<sup>2</sup> hasta hallazgos de urticaria-vasculitis de los vasos pequeños y medianos de la dermis<sup>8</sup>. Esta expresión histológica tan heterogénea tiene como denominador común un infiltrado perivascular de predominio neutrofílico. Nuestro caso clínico llama la atención por las lesiones cutáneas de características tan inflamatorias tipo síndrome de Sweet. No obstante, dichas lesiones no cumplen las características típicas de dicho síndrome, sobre todo en lo que a la histología se refiere. La histología del síndrome de Sweet se caracteriza por un infiltrado inflamatorio neutrofílico, difuso y denso, con ocasionales linfocitos y eosinófilos, localizado en dermis superficial. Se observa además un edema dérmico papilar marcado que puede conducir a una vesiculación subepidérmica. En nuestro caso el infiltrado inflamatorio, aunque contiene abundantes neutrófilos, es más polimorfo y también se dispone en dermis profunda, no observándose edema en la dermis papilar. Creemos que estas lesiones cutáneas que presentó el paciente podrían considerarse como una exacerbación de sus lesiones habituales que apa-



**Figura 5.** Biopsia de las lesiones habituales (hematoxilina-eosina,  $\times 20$ ): infiltración inflamatoria intersticial en la dermis superficial y profunda con predominio de neutrófilos.

recieron durante un brote febril de su enfermedad, como se ha sugerido en la literatura<sup>3</sup>.

La clínica articular y neurológica condiciona la calidad de vida del paciente. Las manifestaciones articulares son un hallazgo constante en todos los pacientes con síndrome CINCA<sup>1,6</sup>, predominando en las grandes articulaciones (rodillas). La clínica articular es muy variable, y va desde artralgiás<sup>1</sup> hasta artropatía deformante asimétrica<sup>9</sup>, observándose una osificación prematura de la rótula y epífisis de grandes huesos con sobrecrecimiento óseo que conduce a hiperplasia rotuliana. Prácticamente todos los pacientes sufren un deterioro neurológico progresivo<sup>1</sup>, consecuencia de meningitis aséptica recurrente. Pueden observarse cefaleas, vómitos, convulsiones y ocasional retraso mental. Se pueden afectar los órganos de los sentidos (ocular y auditivo), presentándose uveítis anterior y/o posterior y alteraciones en el nervio óptico que pueden conducir incluso a ceguera. En el plano auditivo puede encontrarse sordera de transmisión<sup>1</sup>.

Los pacientes con síndrome CINCA tienen unas alteraciones morfológicas características como frente prominente, raíz nasal en silla de montar, dedos en palillos de tambor, acortamiento de manos y pies, etc.

Análiticamente es típico observar una anemia microcítica/hipocroma o de trastornos crónicos que no responde al hierro, leucocitosis con predominio de neutrófilos y eosinófilos, aumento del número de plaquetas y reactantes de fase aguda.

La patogenia del síndrome de CINCA no está clara, aunque la existencia de casos familiares sugirió que la enfermedad podría tener una base genética.

Recientemente se han descrito las enfermedades autoinflamatorias sistémicas en las que existe una activación inadecuada de la inmunidad innata. Dentro de éstas se encuentran «las enfermedades autoinflamatorias sistémicas asociadas a criopirina» que engloban el síndrome CINCA,

síndrome de Muckle-Wells (caracterizado por fiebre, exantema urticariforme, artritis, conjuntivitis y sordera neurosensorial) y la urticaria familiar por frío (similar al síndrome de Muckle-Wells, diferenciándose de éste en que la urticaria se desencadena en respuesta al frío y en que no se desarrolla sordera)<sup>4,5,10-12</sup>. Estas tres enfermedades se consideran un espectro continuo del mismo desorden con diferentes expresiones fenotípicas<sup>12</sup>, asociándose a mutaciones autosómicas dominantes en el gen CIAS1, localizado en el cromosoma 1<sup>13</sup>. El síndrome CINCA se considera la enfermedad más grave del espectro.

El gen CIAS1, que se expresa en neutrófilos, condrocitos y monocitos, codifica una proteína llamada criopirina o NALP3, la cual es componente de la estructura citoplasmática proteica denominada «inflamósoma». Este complejo proteico tiene un papel protagonista en la respuesta inflamatoria al favorecer, en respuesta a la mutación del CIAS1, la síntesis de IL-1beta y otras citocinas proinflamatorias, gracias a la activación de la caspasa 1 y el factor nuclear NF-κB<sup>4,5,10,14,15</sup>.

Se ha sugerido que la severidad de los síntomas y la respuesta al tratamiento de las enfermedades asociadas al gen CIAS1 podrían estar influenciadas por el tipo de mutación genética subyacente<sup>11</sup>, influyendo además otros factores genéticos y ambientales.

En el síndrome CINCA la mayoría de las mutaciones en el gen CIAS1 son *de novo*, lo que supone una presentación clínica esporádica. Dichas mutaciones en el gen CIAS1 sólo se detectan en el 50% de los pacientes diagnosticados clínicamente de síndrome CINCA, lo que sugiere una heterogeneidad genética<sup>5</sup>.

Respecto al tratamiento del síndrome CINCA se han utilizado diversos fármacos como AINE, corticoides orales e inmunosupresores (azatioprina y metotrexato), siendo la gran parte de ellos no del todo satisfactorios. Recientemente el descubrimiento del papel principal del gen CIAS1 y la proteína que codifica (criopirina) en la regulación al alza diversas citocinas proinflamatorias, entre las que destaca IL-1beta, ha abierto una nueva opción terapéutica consistente en el bloqueo del receptor de la IL-1beta. Este nuevo fármaco, anakinra, produce una mejoría clínica y en los parámetros de laboratorio en los pacientes con síndrome CINCA<sup>15,16</sup>, independientemente de la existencia de mutaciones en el gen<sup>17</sup>.

#### Conflicto de intereses

Declaramos no tener ningún conflicto de intereses.

## Bibliografía

- Prieur AM, Griscelli C, Lampert F, Truckenbrodt H, Guggenheim, MA, Lovell DJ, et al. A chronic infantile, neurological, cutaneous and articular (CINCA) syndrome. A specific entity analysed in 30 patients. *Scand J Rheumatol Suppl.* 1987;66:57-68.
- Mongil FI, Canduela V. Fiebre periódica. *An Esp Pediatr.* 2002;57:334-44.
- Prieur AM. A recently recognized chronic inflammatory disease of early onset characterized by the triad of rash, central nervous system involvement and arthropathy. *Clin Exp Rheumatol.* 2001;19:403-6.
- Feldmann J, Prieur AM, Quartier P, Berquin P, Certain S, Cortis E, et al. Chronic infantile neurological cutaneous and articular syndrome is caused by mutations in CIAS1, a gene highly expressed in polymorphonuclear cells and chondrocytes. *Am J Hum Genet.* 2002;71:198-203.
- Aksentijevich I, Nowak M, Mallah M, Chae JJ, Watford WT, Hofmann SR, et al. De novo CIAS1 mutations cytokine activation, and evidence for genetic heterogeneity in patients with neonatal-onset multisystem inflammatory disease (NOMID). *Arthritis Rheum.* 2002;46:3340-8.
- Prieur AM, Griscelli C. Arthropathy with rash, chronic meningitis, eye lesions and mental retardation. *J Pediatr.* 1981;99:79-83.
- Hassink SG, Goldsmith DP. Neonatal onset multisystem inflammatory disease. *Arthritis Rheum.* 1983;26:668-73.
- Leone V, Presani G, Perticarari S, Tommasini A, Crovella S, Lenhardt A, et al. Chronic infantile neurological cutaneous articular syndrome: CD10 over expression in neutrophils is a possible key to the pathogenesis of the disease. *Eur J Pediatr.* 2003;162:669-73.
- De Boeck H, Scheerlinck T, Otten J. The CINCA syndrome: a rare cause of chronic arthritis and multisystem inflammatory disorders. *Acta Orthop Belg.* 2000;66:433-7.
- Hull KM, Shoham N, Chae JJ, Aksentijevich I, Kastner DL. The expanding spectrum of systemic autoinflammatory disorders and their rheumatic manifestations. *Curr Opin Rheumatol.* 2003;15:61-9.
- Granel B, Philip N, Serratrice J, Ene N, Grateau G, Dodé C, et al. CIAS1 mutation in a patient with overlap between Muckle-Wells and chronic infantile neurological cutaneous and articular syndromes. *Dermatology.* 2003;206:257-9.
- Hentgen V, Despert V, Lepretre AC, Cuisset L, Chevrand-Breton J, Jégo P, et al. Intrafamilial variable phenotypic expression of a CIAS1 mutation: from Muckle-Wells to chronic infantile neurological cutaneous and articular syndrome. *J Rheumatol.* 2005;32:747-51.
- Hoffman HM, Mueller JL, Broide DH, Wanderer AA, Kolodner RD. Mutation of a new gene encoding a putative pyrin-like protein causes familial cold autoinflammatory syndrome and Muckle-Wells syndrome. *Nature Genet.* 2001;29:301-5.
- Kilcline C, Shinkai K, Bree A, Modica R, Von Scheven E, Frieden IJ. Neonatal onset multisystem inflammatory disorder: the emerging role of pyrin genes in autoinflammatory diseases. *Arch Dermatol.* 2005;141:248-53.
- Goldbach-Mansky R, Daily NJ, Canna SW, Gelabert A, Jones J, Rubin BI, et al. Neonatal-onset multisystem inflammatory disease responsive to interleukin-1beta inhibition. *N Engl J Med.* 2006;355:646-7.
- Lovell DJ, Bowyer SL, Solinger AM. Interleukin-1 blockade by anakinra improves clinical and symptoms in patients with neonatal onset multisystem inflammatory disease. *Arthritis Rheum.* 2005;52:183-4.
- Callejas JI, Oliver J, Martín J, Ortego N. Anakinra in mutation-negative CINCA syndrome. *Clin Rheumatol.* 2007;26:576-7.