

Angiolipomas y terapia antirretroviral

A. Ramírez-Santos, M. Ginarte y J. Toribio

Servicio de Dermatología. Complejo Hospitalario Universitario. Facultad de Medicina. Santiago de Compostela. España.

Sr. Director:

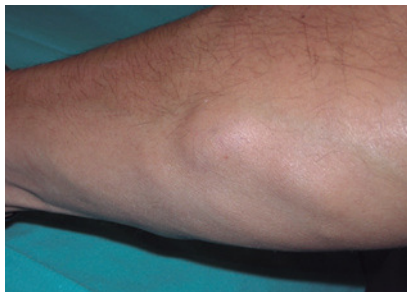En los últimos años, se ha descrito la asociación entre los antirretrovirales del grupo de los inhibidores de la proteasa (IP) y la aparición de angiolipomas y lipomas, así como un aumento en el número y tamaño de los ya existentes¹⁻³.

Presentamos el caso de un varón de 40 años que consultó en 2005 por la

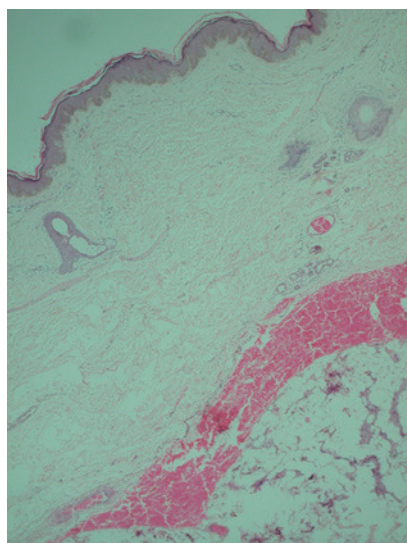
presencia de lesiones que se iniciaron en 1998, y que habían aumentado en número y tamaño desde entonces. Algunas eran dolorosas a la presión o espontáneamente, mientras otras eran asintomáticas. El paciente, ex adicto a drogas por vía parenteral, era positivo para los virus de la hepatitis B, C y delta, y el virus de inmunodeficiencia humana (VIH). Había iniciado trata-

miento antirretroviral con lamivudina, zidovudina e indinavir en 1998. En 2001 se sustituyó indinavir por nelfinavir, a pesar de lo cual las lesiones continuaron apareciendo. No refería antecedentes familiares ni personales de lesiones similares.

En la exploración física se observaban numerosos tumores subcutáneos en extremidades superiores, y en me-



Tumor subcutáneo en antebrazo, bien delimitado, de consistencia firme, no adherido a estructuras profundas, doloroso a la palpación.



Tumor de tejido adiposo, encapsulado, con un aumento del componente vascular. Se observan capilares de paredes finas, con hematíes extravasados y trombos de fibrina. (Hematoxilina-eosina, $\times 40$).

nor medida en tronco y extremidades inferiores, bien delimitados, de consistencia firme, algunos dolorosos al tacto (fig. 1). También presentaba un patrón lipodistrófico, con adiposidad central y lipoatrofia en cara y miembros.

El estudio histopatológico de una de las lesiones mostraba una acumulación de tejido adiposo encapsulado, sin un aumento significativo del número de mitosis ni atipias citológicas. El componente vascular era importante, con capilares de paredes finas, hematíes ex-

travados y trombos de fibrina (fig. 2). El diagnóstico fue angioliipoma.

El estudio analítico mostró hiperlipidemia e hipertransaminemia, y en las pruebas de imagen (tomografía axial computarizada toraco-abdominal y ecografía abdominal) se observaba esteatosis hepática sin otras alteraciones en los depósitos adiposos viscerales. Las determinaciones inmunológicas eran aceptables (550 células/ μl) y la carga viral indetectable. Desde entonces, el paciente se mantiene estable por lo que no se considera necesario modificar el tratamiento antirretroviral.

Los IP se han relacionado con alteraciones en la distribución del tejido grasa, pues producen cambios morfológicos (adiposidad central, lipoatrofia periférica, hipertrofia mamaria) y alteraciones analíticas (hiperlipidemia, hiperinsulinemia). El mecanismo de acción propuesto hace referencia a la inhibición del citocromo P450 3A en los adipocitos periféricos, interfiriendo en el metabolismo del ácido retinoico y produciendo alteraciones en la apoptosis y diferenciación de estos adipocitos⁴.

Los angioliipomas son neoplasias adiposas benignas que se diferencian de los lipomas clínicamente por su mayor sensibilidad, histológicamente por su mayor componente vascular y citogenéticamente por la ausencia de alteraciones cariotípicas⁵.

Desde los primeros pacientes documentados, no son frecuentes las descripciones nuevas^{1,3}, aunque probablemente sea un hecho infradiagnosticado. Al menos cuatro pacientes antes que el nuestro desarrollaron múltiples angioliipomas mientras realizaban tratamiento con IP.

Hasta la fecha, todos los casos descritos eran hombres de mediana edad excepto el paciente descrito por Daudén et al³. Las lesiones afectaban fundamentalmente a las extremidades superiores, al igual que los angioliipomas idiopáticos, pero también se han observado en miembros inferiores y tronco. En dos de los casos descritos existían lesiones previas, pero estas aumentaron

en número y tamaño al iniciar el tratamiento antirretroviral^{1,3}. El fármaco implicado en cuatro de los pacientes descritos, incluido el nuestro, era indinavir¹, mientras que en el otro paciente era saquinavir³.

El mecanismo de producción de estos tumores benignos se considera similar al implicado en el síndrome de lipodistrofia¹⁻⁴ con un período de latencia semejante, entre 3 meses y 1 año. Sin embargo, dos de los pacientes registrados no presentaban alteraciones en la distribución del tejido graso¹, por lo que posiblemente otros factores puedan estar implicados en la patogenia. En la mayoría de las series se observa una mayor prevalencia de lipodistrofia asociada a IP en el sexo femenino^{6,7}; por el contrario, los angioliipomas son más frecuentes en el género masculino⁵, tanto los asociados a los IP como los idiopáticos¹. Además, en 1984, se describieron los casos de siete hombres homosexuales con angioliipomas múltiples que no tenían infección por VIH conocida ni tratamiento antirretroviral⁸. Todo lo anterior sugiere que en el desarrollo de estos tumores podrían estar implicados agentes infecciosos, factores genéticos (sexo, predisposición personal, familiar). Hasta ahora, los casos reconocidos se encontraban en estadios no definitivos de sida y eran pacientes que respondieron favorablemente al tratamiento antirretroviral, por lo que no parece que la inmunosupresión grave sea un factor predisponente.

En los pacientes descritos y en el caso expuesto también se utilizaban antirretrovirales diferentes a los IP como los inhibidores nucleósidos de la transcriptasa. Sin embargo, estos fármacos no se han relacionado con el desarrollo de tumores del tejido adiposo, a pesar de su capacidad para producir lipodistrofia⁹.

Aunque está descrita la detención del desarrollo de los angioliipomas al sustituir un IP por otro³, en general, no se considera justificado realizar cambios en el tratamiento antirretroviral de estos pacientes. Además, en nuestro caso

es llamativo que los angioliomas siguieran apareciendo tras la sustitución del indinavir por nelfinavir, otro IP.

Bibliografía

1. Dank JP, Colven R. Protease inhibitor-associated angioliomatosis. *J Am Acad Dermatol.* 2000;42:129-31.
2. Bornhövd E, Sakrauski AK, Brühl H, Walli R, Plewig G, Röcken M. Multiple circumscribed subcutaneous lipomas associated with use of human immunodeficiency virus protease inhibitors. *Br J Dermatol.* 2000;143:1113-4.
3. Dauden E, Álvarez S, García-Díez A. Eruptive angioliomas associated with antiretroviral therapy. *AIDS.* 2002;16:805-6.
4. Carr A, Samaras K, Chisholm DJ, Cooper DA. Pathogenesis of HIV-1-protease inhibitor-associated peripheral lipodystrophy, hyperlipidaemia, and insulin resistance. *Lancet.* 1998;351:1881-3.
5. Sciot R, Akerman M, Dal Cin P, De Wever I, Fletcher CD, Mandahl N, et al. Cytogenetic analysis of subcutaneous angiolioma: further evidence supporting its difference from ordinary pure lipomas: a report of the CHAMP Study Group. *Am J Surg Pathol.* 1997;21:441-4.
6. Heath KV, Chan KJ, Singer J, O'Shaughnessy MV, Montaner JSG, Hogg RS. Incidence of morphological and lipid abnormalities: gender and treatment differentials after initiation of first antiretroviral therapy. *Int J Epidemiol.* 2002;31:1016-20.
7. Galli M, Veglia F, Angarano G, Santambrogio S, Meneghini E, Gritti F, et al. Gender differences in antiretroviral drug-related adipose tissue alterations. Women are at higher risk than men and develop particular lipodystrophy patterns. *J Acquir Immune Defic Syndr.* 2003;34:58-61.
8. Weldon-Linne CM, Rhone DP, Blatt D, Moore D, Monitz M. Angioliomas in homosexual men. *N Engl J Med.* 1984;310:1193-4.
9. Brinkman K, Smeitink JA, Romijn JA, Reiss P. Mitochondrial toxicity induced by nucleoside-analogue reverse-transcriptase inhibitors is a key factor in the pathogenesis of antiretroviral-therapy-related lipodystrophy. *Lancet.* 1999;354:1112-5.