

Erupción dolorosa afectando la ingle derecha

B. Monteagudo^a, M. Ginarte^b, C. Durana^c, M.M. Used^c, M. Pereiro Jr.^b, C. de las Heras^a y J.M. Cacharrón^a

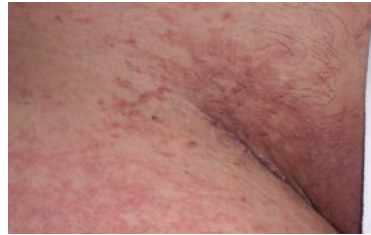^aServicio de Dermatología. Complejo Hospitalario Arquitecto Marcide-Novoa Santos. Ferrol. La Coruña.

^bServicio de Anatomía Patológica. Complejo Hospitalario Arquitecto Marcide-Novoa Santos. Ferrol. La Coruña.

^cServicio de Dermatología. Complejo Hospitalario Universitario. Facultad de Medicina. Santiago de Compostela. La Coruña.

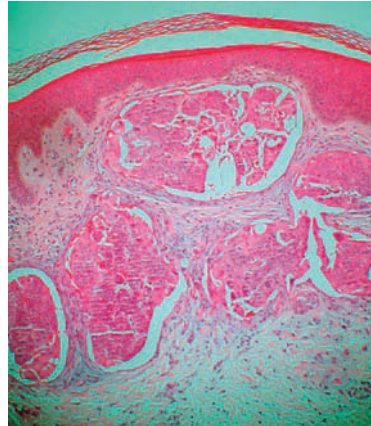
Historia clínica

Mujer de 30 años de edad, con el antecedente personal de síndrome ansioso depresivo, ingresada en el servicio de medicina interna por un cuadro de tromboembolismo pulmonar y trombosis venosa profunda proximal en el miembro inferior derecho. Es remitida a nuestro servicio para valorar una erupción cutánea dolorosa localizada en la ingle derecha de 2 semanas de evolución.



Exploración física

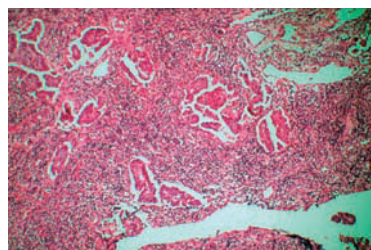
En la exploración se apreciaron cientos de pápulas, algunas de aspecto vesiculoso, agrupadas sobre placas eritematovioláceas, induradas, que se localizaban en el tercio proximal del muslo, ingle y labio mayor derechos, y en el área suprapúbica (figs. 1 y 2). Además se palparon adenopatías a nivel inguinal derecho.



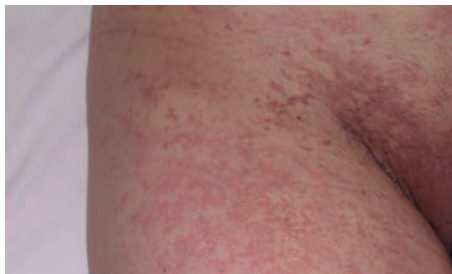Hematoxilina-eosina, x400.

Histopatología

El estudio histopatológico de una de las lesiones cutáneas puso de manifiesto, a nivel de la dermis superficial y media, vasos linfáticos dilatados ocupados por una proliferación neoplásica de estirpe epitelial constituida por células cúbicas



Hematoxilina-eosina, x200.



cas de citoplasma eosinófilo y gran núcleo redondeado con nucleolo prominente, que focalmente presentaba una disposición papilar. Llamaba la atención la elevación de la epidermis suprayacente (fig. 3).

El estudio de la adenopatía de la región inguinal derecha evidenció un ganglio linfático que tenía los senos con focos de una tumoración epitelial con patrón papilar (fig. 4).

¿Cuál es su diagnóstico?

Correspondencia:
Benigno Monteagudo Sánchez.
Rosalía de Castro, 38, 3.ºB.
15706 Santiago de Compostela. La Coruña.
benims@hotmail.com

Aceptado el 15 de noviembre de 2006.

Metástasis cutáneas de adenocarcinoma de ovario.

Evolución y tratamiento

Se realizó un control analítico donde destacaba un valor de CA 125 U/ml de 10.633. La tomografía axial computarizada (TAC) toracoabdominal mostró evidencias de múltiples adenopatías retroperitoneales que conformaban conglomerados y se localizaban en el área celiaca, porto-cava, interaortocava, paracava, paraórticas izquierdas, íliacas internas y externas, con desplazamiento de las estructuras vasculares, así como compresión de la cava, con ectasia y desplazamiento de ambos uréteres por compresión adenopática. El estudio torácico demostró defecto de repleción de vasos periféricos del lóbulo pulmonar inferior derecho.

El estudio realizado en el servicio de ginecología no pudo confirmar el origen ovárico del cuadro, pero consideró la enfermedad irrecusable. Se inició tratamiento de quimioterapia con carboplatino y taxol, y posteriormente, ante la nula respuesta, se instauró una segunda línea de quimioterapia con adriamicina liposomal. La paciente falleció a los 5 meses por un cuadro de tromboembolismos de repetición.

Comentario

Es importante el diagnóstico de las metástasis cutáneas, ya que pueden ser el primer signo de un cáncer interno, con frecuencia en el cáncer de pulmón, renal y de ovario ayudan a estadiar el tumor, y su localización y su morfología puede sugerir el origen primario del cáncer¹.

La mayor parte de las metástasis cutáneas aparecen como tumores firmes, no dolorosos, de color eritematoso o violáceo y de crecimiento progresivo, otras muchas simulan procesos benignos como linfangioma, morfea, alopecia areata, granuloma piogénico, erisipela, queratoacantoma, cilindromas múltiples, chancro, hidradenitis supura-

tiva, herpes zóster, sarcoma de Kaposi, quistes sebáceos, etc.^{1,2}.

Las metástasis cutáneas por un carcinoma de ovario son muy infrecuentes y cuando se observan indican normalmente un estado avanzado de la enfermedad³. La vía metastásica más utilizada por estos tumores genitales es la linfática, las células tumorales llegarían a la piel perineal, inguinal y del abdomen inferior por la vía linfática retrógrada desde los ganglios pélvicos e inguinales obstruidos^{3,4}.

Las lesiones de apariencia vesiculosa en el seno de metástasis cutáneas ha recibido distintas denominaciones en la literatura: lesiones herpetiformes³, zosteriformes^{5,6} o tipo linfangioma^{4,7,8}. No está claro a qué sustrato histológico se debe el aspecto vesiculoso de las lesiones. En nuestro caso parece causado por la infiltración y obstrucción de los vasos linfáticos por émbolos tumorales a nivel de la dermis papilar, elevando la epidermis suprayacente respecto al nivel general de la piel (fig. 3).

Conflicto de intereses

Declaramos no tener ningún conflicto de intereses.

Bibliografía

1. Schwartz RA. Cutaneous metastatic disease. *J Am Acad Dermatol.* 1995;33:161-82.
2. Pestoni Porvén C, Sánchez-Aguilar Rojas D, Peteiro García C. Metástasis cutáneas erisipeloides. *Piel.* 2004;19:37-41.
3. Eckman I, Brodtkin RH, Rickert RR. Cutaneous metastases from carcinoma of the ovary. *Cutis.* 1994;54:348-50.
4. Miralles Botella J, Mayol MJ, Moragón Gordon M, Ivars Amorós J. Metástasis cutánea de adenocarcinoma de ovario. *Actas Dermosifiliogr.* 2001;92:412-4.
5. LeSueur BW, Abraham RJ, DiCaudo DJ, O'Connor WJ. Zosteriform skin metastases. *Int J Dermatol.* 2004;43:126-8.
6. Ahmed I, Holley HJ, Charles-Holmes R. Zosteriform metastases of colonic carcinoma. *Br J Dermatol.* 2000;142:177-99.
7. Yamamoto T, Ohkubo H, Nishioka K. Cutaneous metastases from carcinoma of the cervix resemble acquired lymphangioma. *J Am Acad Dermatol.* 1994;30:1031-2.
8. Ghislain PD, Marot L, Tennstedt D, Lachapelle JM. Porocarcinome eccrine avec large extension métastatique de voisinage. *Ann Dermatol Venerol.* 2002;129:225-8.