

# Papilomatosis confluyente y reticulada de Gougerot-Carteaud: respuesta al tratamiento con minociclina

Eva Fagundo, Matilde Martínez-Fernández, Pedro Sánchez-Sambucety y Manuel Ángel Rodríguez-Prieto

Servicio de Dermatología. Hospital de León. España.

**Resumen.**—La papilomatosis confluyente y reticulada es una enfermedad poco frecuente, de etiología desconocida. Clínicamente se caracteriza por presentar múltiples pápulas confluentes, marrones, de localización intermamaria e interescapular, y que posteriormente se extienden periféricamente con un patrón reticulado. Se presenta el caso clínico de un paciente afectado que se resolvió completamente tras el tratamiento con minociclina.

**Palabras clave:** papilomatosis confluyente y reticulada, Gougerot-Carteaud, minociclina.

## CONFLUENT AND RETICULATED PAPILLOMATOSIS (GOUGEROT-CARTEAUD): RESPONSE TO TREATMENT WITH MINOCYCLINE

**Abstract.**—Confluent and reticulated papillomatosis (CRP) is an infrequent disease, of unknown etiology. Clinically, it is characterized by the presence of multiple confluent papules, brown in color, localized in the intermammary and interscapular region, which later spread peripherally in a reticulated pattern. We present the clinical case of a patient with CRP which completely cleared up after treatment with minocycline.

**Key words:** confluent and reticulated papillomatosis, Gougerot-Carteaud, minocycline.

## INTRODUCCIÓN

La papilomatosis confluyente y reticulada es una dermatosis poco frecuente, de etiología desconocida, descrita por primera vez por Gougerot y Carteaud en 1927<sup>1</sup>. Clínicamente se caracteriza por la presencia de múltiples pápulas pigmentadas, verrugosas, localizadas fundamentalmente en el tronco. Se presenta el caso de un paciente varón con una papilomatosis confluyente y reticulada de 13 años de evolución que se resolvió completamente tras el tratamiento con tetraciclinas.

## DESCRIPCIÓN DEL CASO

Un varón de 28 años, sin antecedentes personales ni familiares de interés, acudió a consulta por presentar desde los 15 años de edad unas lesiones marrones, asintomáticas, localizadas en el abdomen. Posteriormente las lesiones se extendieron hasta afectar a axilas, costados, huecos poplíteos y región supraglútea. El paciente había realizado tratamiento con antifúngicos tópicos (succinato de litio, dos veces al día durante 15 días) y sistémicos (fluconazol, 50 mg/día durante 2 semanas) sin mejoría. En la exploración fí-

sica se observaban numerosas pápulas marrón claro, de 3-4 mm de diámetro, localizadas a nivel del abdomen (fig. 1), pliegues antecubitales, costados, axilas (fig. 2), región supraglútea y huecos poplíteos. Las lesiones confluían en la línea media del abdomen, dibujando un patrón reticulado. El examen con luz de Wood y el estudio micológico mediante cultivo de escamas resultaron negativos.

Se tomó biopsia cutánea de una lesión para estudio histológico que mostró una epidermis con hiperqueratosis, papilomatosis y ligera acantosis en las crestas interpapilares. En la dermis papilar se observan unos capilares ligeramente dilatados con un infiltrado inflamatorio mononuclear perivascular (fig. 3). Se pautó tratamiento con 100 mg/día de minociclina durante 2 meses, que indujo la resolución completa de las lesiones. No se ha observado recidiva de las lesiones tras 6 meses desde el tratamiento.

## DISCUSIÓN

La papilomatosis confluyente y reticulada es una enfermedad poco común, ligeramente más frecuente en mujeres (1,4:1). Se presenta tras la pubertad o en torno a la segunda o tercera década de la vida y afecta fundamentalmente a pacientes de raza blanca, aunque hay casos descritos en la raza negra<sup>2</sup>. También se han descrito casos familiares<sup>3,4</sup>. Desde el punto de vista clínico, la enfermedad se caracteriza por la presencia de pequeñas pápulas eritematosas, no pruriginosas, que afectan de manera inicial a las regiones

*Correspondencia:*

Eva Fagundo.  
Maya, 8, 1.º D. 38202 La Laguna. Santa Cruz de Tenerife. España.  
fagundo@aedv.es

Recibido el 3 de marzo de 2004.  
Aceptado el 28 de abril de 2004.

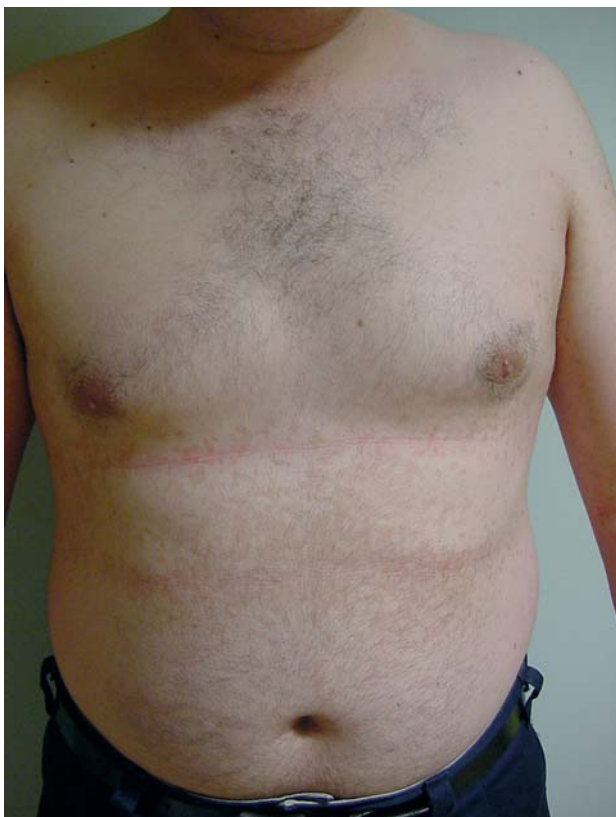

Fig. 1.—Pápulas de color marrón claro en abdomen que confluyen a nivel de la línea media y forman un patrón reticulado en la periferia.

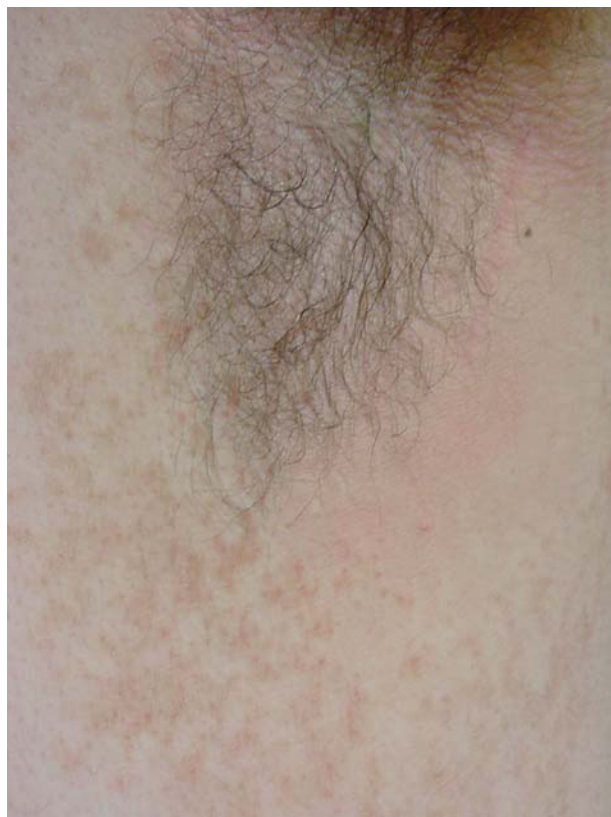

Fig. 2.—Pápulas marrones en lateral de tronco y axilas.

intermamaria e interescapular, aunque a veces, como en el caso expuesto, las lesiones se inician en el abdomen. A medida que progresa la enfermedad, las pápulas se pigmentan, se hacen verrugosas, aumentan de tamaño (en torno a 4-5 mm), tienden a confluir en el centro del abdomen y originan imágenes reticuladas en el borde. Las lesiones se extienden lentamente durante años, de modo que pueden afectar completamente al tronco, los brazos, el cuello y las axilas. La enfermedad evoluciona de forma crónica y puede empeorar en verano, aunque la regresión espontánea también es posible<sup>2</sup>.

El estudio histológico se caracteriza por la presencia de hiperqueratosis, atrofia del estrato granuloso, papilomatosis e hiperpigmentación de la capa basal<sup>5</sup>. A veces puede observarse un infiltrado mononuclear perianexial y perivascular asociado a edema dérmico.

Aunque la etiología es desconocida se cree que se produce por un defecto de la queratinización bien genético o adquirido<sup>2</sup>. Se ha relacionado también con *Malassezia furfur*, bien porque tras su colonización se produce un defecto de la queratinización<sup>6</sup>, o por una reacción anómala del huésped. Esta teoría está apoyada por la distribución característica de las lesiones, si bien el hecho de que no mejore con antifúngicos como en nuestro caso hace dudar de su veracidad<sup>6</sup>. También se ha descrito la asociación a trastornos en-

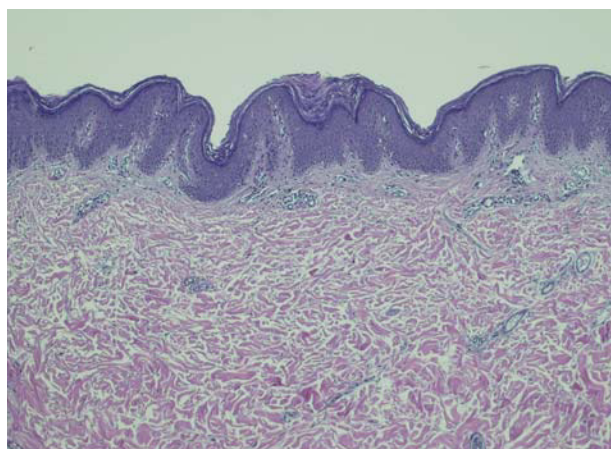


Fig. 3.—Epidermis con ligera hiperqueratosis, leve papilomatosis y ligera acantosis a nivel de las crestas interpapilares. En dermis infiltrado inflamatorio mononuclear perivascular. (Hematoxilina-eosina, 4.)

docrinos (sobrepeso, diabetes mellitus no insulinodependiente, hirsutismo, síndrome de Cushing o enfermedad tiroidea)<sup>2</sup>, fotosensibilidad<sup>7</sup> y amiloidosis cutánea<sup>8</sup>.

Se han utilizado múltiples fármacos con diferentes resultados. Con los corticoides tópicos<sup>9,10</sup> y el ketocanazol<sup>9,10</sup> se han obtenido malos resultados, pero el sul-

furo de selenio tópico<sup>11</sup>, el calcipotriol<sup>12</sup> y el tacalcitol tópicos<sup>13</sup> y los retinoides tópicos (tazaroteno<sup>14</sup> o tretinoína<sup>15</sup>) han sido más eficaces. También se ha empleado el 5-fluorouracilo tópico, la hidroquinona, la progesterona, el alquitrán, el ácido salicílico, la urea, el nitrógeno líquido, la radioterapia y la luz ultravioleta, con resultados variables<sup>16</sup>.

Se ha descrito una buena respuesta a retinoides orales como la isotretinoína, en dosis de 1-2 mg/kg/día durante 2 meses<sup>6,9</sup>, o al etretinato, aunque con este último se ha observado recidiva varios meses después de su suspensión.

La doxiciclina o minociclina administradas por vía oral producen un porcentaje de éxito superior al 70 % en dosis de 100 mg/día<sup>16</sup> y conducen, como en nuestro caso, a la resolución rápida de las lesiones en 1 o 2 meses<sup>2,16</sup>. Está descrita la recidiva en algunos pacientes, pero la mayoría responden a un segundo ciclo de tratamiento<sup>16</sup>. Aunque el mecanismo de acción de las tetraciclinas es desconocido, se cree que su acción antiproliferativa y antiinflamatoria podría tener un papel importante.

#### BIBLIOGRAFÍA

- Gougerot H, Carteaud A. Papillomatose pigmentée innominée. *Bull Soc Fr Dermatol Syphil* 1927;34:719-21.
- Angeli-Besson C, Koeppel MC, Jacquet P, Andrac L, Sayag J. Confluent and reticulated papillomatosis (Gougerot-Carteaud) treated with tetracyclines. *Int J Dermatol* 1995;34:567-9.
- Baden WP. Familial cutaneous papillomatosis. *Arch Dermatol* 1965;92:394-5.
- Henning JPH, De Wit RFE. Familial occurrence of confluent and reticulated papillomatosis. *Arch Dermatol* 1981;117:809-10.
- Lee SH, Choi EH, Lee WS, Kang WH, Bang DS. Confluent and reticulated papillomatosis: a clinical, histopathological, and electron microscopic study. *J Dermatol* 1991;18:725-30.
- Lee MP, Stiller MJ, McClain SA, Shupack JL, Cohen DE. Confluent and reticulated papillomatosis: response to high-dose oral isotretinoin therapy and reassessment of epidemiological data. *J Am Acad Dermatol* 1994;31:327-31.
- Vassileva S, Pramatarov K, Popova L. Ultraviolet light-induced confluent and reticulated papillomatosis. *J Am Acad Dermatol* 1989;21:413-4.
- Groh V, Schnyder UW. Nosologie der Papillomatose papuleuse confluyente et réticulée (Gougerot Carteaud). *Hautarzt* 1983;34:81-6.
- Solomon BA, Laude TA. Two patient with confluent and reticulated papillomatosis: response to oral isotretinoin and 10 % lactic acid solution. *J Am Acad Dermatol* 1996;35:645-6.
- Poskitt L, Wilkinson JD. Clearance of confluent and reticulate papillomatosis of Gougerot and Carteaud with minocycline. *Br J Dermatol* 1993;129:352-3.
- Nordby CA, Mitchell AJ. Confluent and reticulated papillomatosis responsive to selenium sulphide. *Int J Dermatol* 1986;25:194-9.
- Gulec AT, Seckin D. Confluent and reticulated papillomatosis: treatment with topical calcipotriol. *Br J Dermatol* 1999;141:1150-1.
- Ginarte M, Fabeiro JM, Toribio J. Confluent and reticulated papillomatosis (Gougerot-Carteaud) successfully treated with tacalcitol. *J Dermatol Treat* 2002;13:27-30.
- Bowman PH, Davis LS. Confluent and reticulated papillomatosis: Response to tazarotene. *J Am Acad Dermatol* 2003;48:S80-1.
- Schwartzberg JB, Schwartzberg HA. Response of confluent and reticulate papillomatosis of Gougerot-Carteaud to topical tretinoin. *Cutis* 2000;66:291-3.
- Montemarano AD, Hengge M, Sau P, Welch M. Confluent and reticulated papillomatosis: response to minocycline. *J Am Acad Dermatol* 1996;34:253-6.