

Manifestaciones cutáneas del síndrome de Hunter

Gemma Pérez-Pastor, Mónica Larrea, Adrián Lloret, Isabel Febrer y José M. Fortea

Servicio de Dermatología. Consorcio Hospital General Universitario de Valencia. España.

Resumen.—Las mucopolisacaridoses son un grupo de enfermedades de depósito en las cuales el déficit de una determinada enzima lisosomal produce la acumulación de mucopolisacáridos en los lisosomas de las células de varios órganos, incluyendo la piel. El síndrome de Hunter o mucopolisacaridosis tipo II se debe al déficit de la iduronato 2 sulfatasa, que da lugar al depósito y aumento de la excreción urinaria de dermatán y heparán sulfato. Las manifestaciones del síndrome de Hunter incluyen disostosis múltiples, organomegalia, facies tosca, ausencia de opacidad corneal y retraso mental con deterioro neurológico progresivo en la forma grave. Cambios cutáneos no específicos que pueden verse en todas las mucopolisacaridoses son piel engrosada con pérdida de elasticidad en codos y rodillas, pelo áspero e hipertrichosis. La presencia de pápulas de color marfil sobre la región escapular y las caras laterales externas de brazos y muslos son típicas y casi patognomónicas del síndrome de Hunter. Se presenta el caso de un niño con la forma moderada del síndrome de Hunter que presenta lesiones cutáneas características de este síndrome.

Palabras clave: mucopolisacaridosis II, síndrome de Hunter, iduronato 2 sulfatasa, manifestaciones cutáneas.

CUTANEOUS MANIFESTATIONS OF HUNTER SYNDROME

Abstract.—Mucopolysaccharidoses (MPS) are a group of storage disorders in which the deficiency of a certain lysosomal enzyme causes the accumulation of mucopolysaccharides in the lysosomes of the cells of several organs, including the skin. Hunter syndrome, or type-II mucopolysaccharidosis, is due to a deficiency of iduronate-2-sulfatase, which gives rise to the accumulation of and increase in the urinary excretion of dermatan and heparan sulfates. The manifestations of Hunter syndrome include multiple dysostoses, organomegaly, coarse facies, absence of corneal clouding and mental retardation with progressive neurological deterioration in the severe form. Non-specific cutaneous changes that can be seen in all mucopolysaccharidoses are thickened skin with a loss of elasticity on elbows and knees, rough hair and hypertrichosis. The presence of ivory-colored papules over the scapular region and outer lateral sides of the arms and thighs is typical and almost pathognomonic of Hunter syndrome. We present the case of a boy with the moderate form of Hunter syndrome, who presented with skin lesions typical of this syndrome.

Key words: mucopolysaccharidosis II, Hunter syndrome, iduronate-2-sulfatase, cutaneous manifestations.

INTRODUCCIÓN

Las mucopolisacaridoses son un conjunto de enfermedades de depósito en las que el déficit de una enzima lisosomal ocasiona la acumulación de determinados mucopolisacáridos produciendo diversas manifestaciones clínicas¹. En general se trata de alteraciones esqueléticas, corneales, neurológicas y viscerales, aunque también pueden encontrarse manifestaciones cutáneas. La enfermedad de Hunter o mucopolisacaridosis tipo II está ocasionada por el déficit de la enzima iduronato 2 sulfatasa, siendo el dermatán y heparán sulfato los mucopolisacáridos depositados. La aparición de lesiones papulares simétricas «en empedrado» en la región escapular y caras laterales externas de brazos y muslos se ha

considerado patognomónica de este síndrome^{2,3}. Presentamos el caso de un varón de 7 años que fue diagnosticado de mucopolisacaridosis II o síndrome de Hunter en su forma moderada con lesiones cutáneas características.

DESCRIPCIÓN DEL CASO

Un varón de 7 años, con antecedentes de esplenomegalia e insuficiencia mitral, fue diagnosticado de mucopolisacaridosis tipo II o síndrome de Hunter. El paciente tenía concentraciones disminuidas de iduronato 2 sulfatasa en plasma y aumento de dermatán y heparán sulfato en orina. Al estudiar a la familia se comprobó que su hermano mayor y dos primos hermanos también estaban afectados, con niveles de iduronato 2 sulfatasa en plasma por debajo de los normales y aumento de dermatán y heparán sulfato en orina. No se realizó estudio genético.

El paciente acudió a consulta por la aparición en los últimos 6 meses de unas lesiones papulares asintomáticas en cara externa de brazos y muslos. En

Correspondencia:

Gemma Pérez-Pastor. Servicio de Dermatología.
Consorcio Hospital General Universitario de Valencia.
Avda. Tres Cruces, s/n. 46014 Valencia. España.
gemma@aedv.es

Recibido el 17 de diciembre de 2003.

Aceptado el 10 de diciembre de 2003.

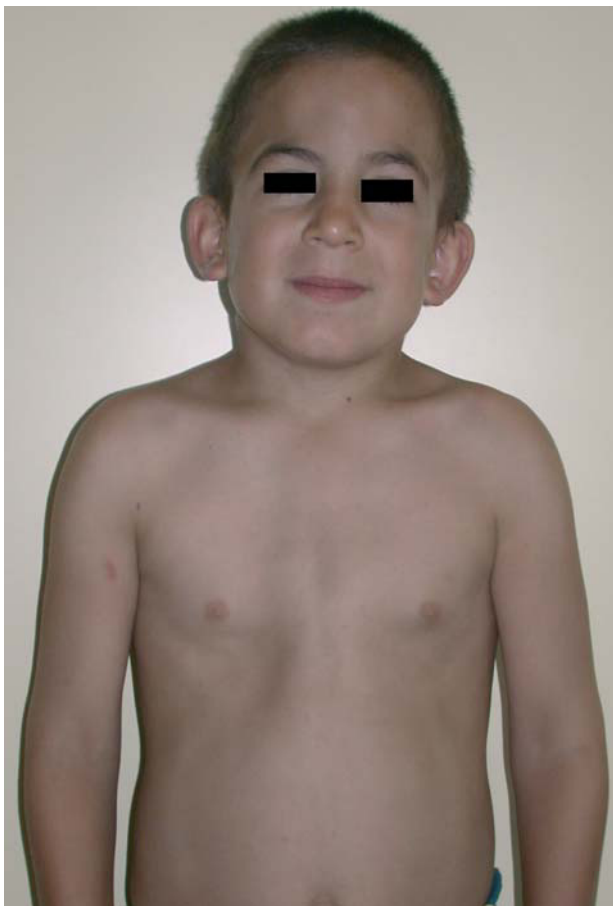


Fig. 1.—Aspecto clínico del paciente que presenta macrocefalia, cuello corto, orejas de implantación baja, facies tosca y tórax en quilla.

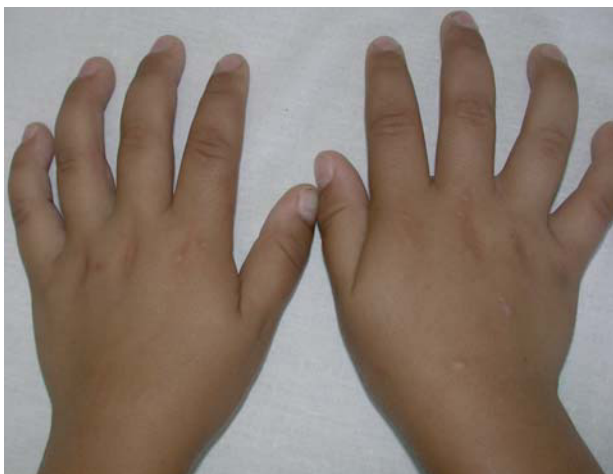

Fig. 2.—Manos «en garra» por contractura en flexión de las articulaciones interfalángicas distales.

la exploración el niño presentaba una facies tosca, con el puente nasal deprimido, frente prominente y orejas de implantación baja (fig. 1). Otros hallazgos fueron cuello corto, macrocefalia y tórax en quilla. No

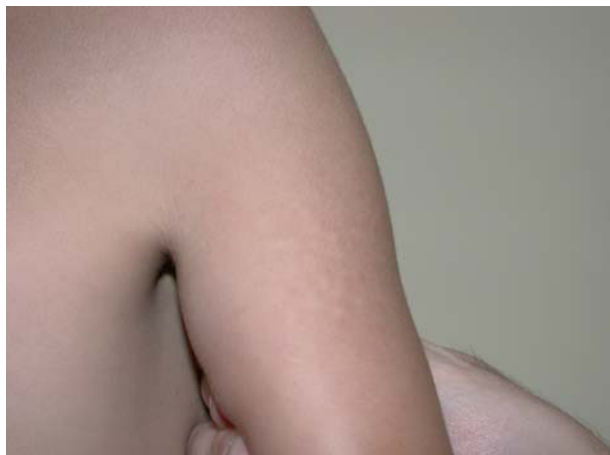

Fig. 3.—Pápulas hipopigmentadas de 0,5 a 1 cm de diámetro que confluyen dando aspecto «en empedrado» localizadas en la cara externa de ambos brazos.

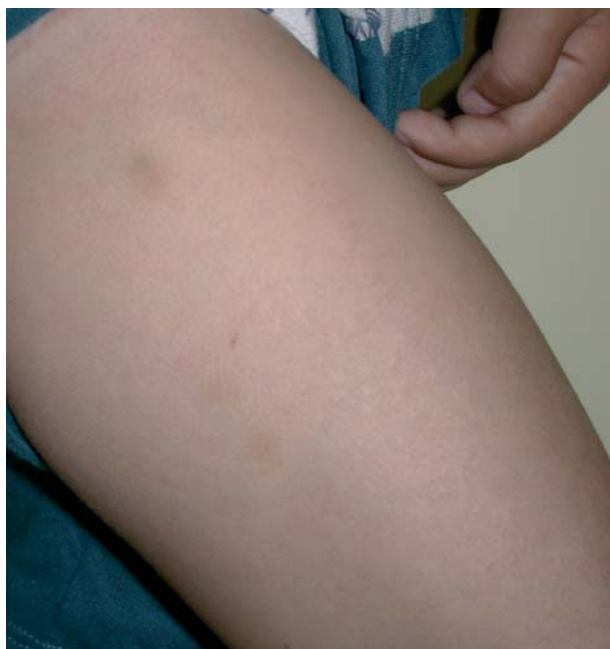

Fig. 4.—Imagen «en empedrado» en cara externa de ambos muslos por confluencia de pápulas hipopigmentadas idénticas a las que aparecen en los brazos.

existía retraso psicomotor ni del crecimiento. Las manos tenían un característico aspecto «en garra» (fig. 2), secundario a la contractura en flexión de las articulaciones interfalángicas distales. En cara externa de brazos y muslos se observaron unas lesiones papulares de 0,5 a 1 cm de diámetro, hipopigmentadas y agrupadas con aspecto «en empedrado» formando una placa (figs. 3 y 4). La histología de una de estas lesiones mostraba depósitos de una sustancia basófila entre los haces de colágeno de la dermis reticular con ausencia de infiltrados inflamatorios y de proliferación fibroblástica (fig. 5).

Esta sustancia se teñía con hierro coloidal (fig. 6). Los hallazgos fueron compatibles con depósitos de mucopolisacáridos.

DISCUSIÓN

Hunter describió este síndrome por primera vez en dos hermanos que presentaban estatura baja, contracturas articulares, manos «en garra», sordera, hepatosplenomegalia, cardiomegalia, facies tosca y unas lesiones nodulares sobre la región escapular⁴. Con los años se consiguió identificar este síndrome como una enfermedad de depósito lisosomal, en concreto la mucopolisacaridosis tipo II.

La mucopolisacaridosis tipo II se hereda de forma recesiva ligada a X a diferencia del resto de mucopolisacaridosis que son de herencia autosómica recesiva. La acumulación de heparán y dermatán sulfato secundario al déficit de iduronato 2 sulfatasa caracteriza a este síndrome.

Su incidencia es de 1/130.000 recién nacidos varones, aunque existe algún caso descrito en mujeres⁵.

El defecto se encuentra en un gen localizado en 27-28qX. No existe una exacta correlación entre genotipo y fenotipo, pero sí se sabe que, en general, las deleciones y los reordenamientos grandes dan lugar a fenotipos más graves. En España la mutación más frecuente es la G374sp, que se corresponde con un fenotipo moderado⁶.

Las manifestaciones cutáneas del síndrome de Hunter son variadas. Existen manifestaciones inespecíficas comunes a todas las mucopolisacaridosis¹ como son cabello áspero, hipertrichosis y un aspecto esclerodermiforme en el dorso de las manos con piel indurada y brillante. En cuanto a las manifestaciones específicas^{2,3} se trata de lesiones papulosas de 2 a 10 mm de diámetro de color piel normal o marfileño. A veces confluyen dando un aspecto reticulado o lineal. Se localizan preferentemente en la región escapular y las caras laterales de brazos y muslos, aunque también pueden aparecer en el tórax o la nuca. Las lesiones son asintomáticas, se inician antes de los 10 años de edad y tienden a desaparecer. Clásicamente se consideraban patognomónicas del síndrome de Hunter, aunque también se han descrito en otras mucopolisacaridosis. Aparecen tanto en la forma grave como en la moderada, de modo que su aparición no va a servir de indicador pronóstico.

La histopatología de estas lesiones muestra, en la dermis reticular, el depósito de una sustancia basófila entre los haces de colágeno que tiñe con hierro coloidal⁴. Esta sustancia corresponde a depósitos extracelulares de ácido hialurónico, dermatán y heparán sulfato. En la microscopía electrónica

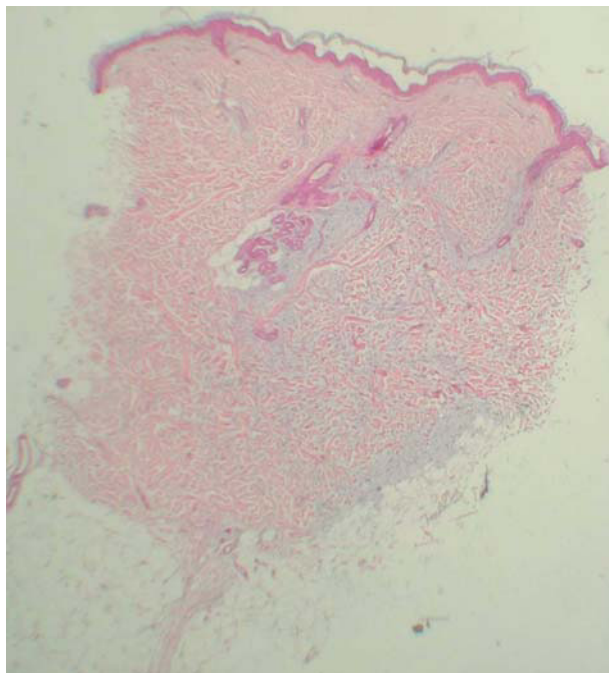


Fig. 5.—Depósito de una sustancia basófila entre los haces de colágeno de la dermis reticular en ausencia de infiltrados inflamatorios (Hematoxilina-eosina, ??.)

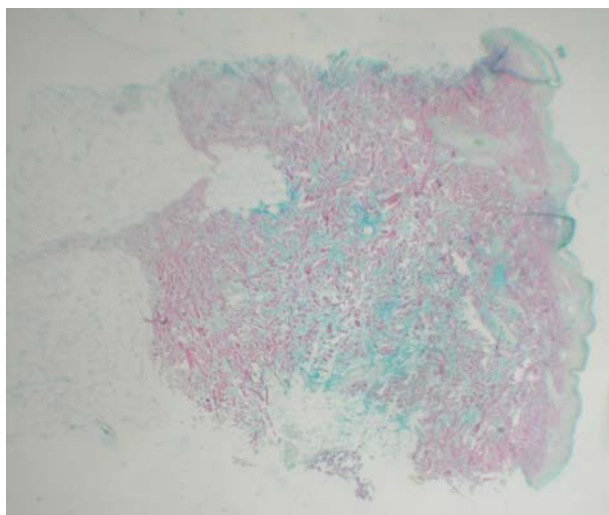


Fig. 6.—Positividad de la sustancia depositada entre los haces de colágeno con la tinción de hierro coloidal.

aparecen cuerpos residuales laminados electrodensos en fibroblastos, células de Schwann y macrófagos.

En cuanto al tratamiento, la compañía biotecnológica Transkaryotic therapies-TKT <<http://ir.tktx.com>> ha desarrollado una iduronato sulfatasa humana recombinante. Los ensayos clínicos en fase I y II realizados han obtenido hasta ahora buenos resultados y este año van a comenzar los estudios en fase III. Los pacientes toleraron bien el tratamiento y se observó una mejoría de la función

pulmonar, articular y del aspecto físico. Otras terapias en investigación son la transferencia del gen de la iduronato sulfatasa a linfocitos mediante vectores virales^{7,8}.

BIBLIOGRAFÍA

1. Mallory S, Krafchik B. Hunter syndrome (Mucopolysaccharidosis II). *Pediatr Dermatol* 1990;7:150-2.
2. Prystowsky SD, Maumenee IH, Freeman RG, Herndon JH, Harrod MJ. A cutaneous marker in the Hunter syndrome: a report of four cases. *Arch Dermatol* 1977;113:602-5.
3. Thappa D, Singh A, Jaisankar, Rao R, Ratnakar Ch. Pebling of the skin: a marker of Hunter's syndrome. *Pediatr Dermatol* 1998;15:370-3.
4. Hunter C. A rare disease in two brothers. *Proc R Med* 1917; 10:104-16.
5. Mallory S, Krafchik B. What síndrome is this? *Pediatr Dermatol* 1995;12:370-2.
6. Gort L, Chabás A, Coll MJ. Hunter disease en the Spanish population: molecular analysis in 31 families. *J Inherit Metab Dis* 1998;21:655-61.
7. Daniele A, Tomanin R, Villani GRD, Zacchello, Scarpa M, Di Natale P. Uptake of recombinant iduronate-2-sulfatase into neuronal and glial cells in vitro. *Biochim Biophys Acta* 2002;1588:203-9.
8. Braun SE, Pan D, Aronovich EL, Jonsson JJ, McIvor RS, Whitley C. Preclinical studies of lymphocyte gene therapy for mild Hunter síndrome (mucopolysaccharidosis type II). *Hum Gene Ther* 1996;7:283-90.