

### *Tinea pedis* causada por *Trichophyton violaceum*

Benigno Monteagudo Sánchez, Manuel Pereiro Ferreiros Jr., Virginia Fernández-Redondo y Jaime Toribio Pérez  
Servicio de Dermatología. Complejo Hospitalario Universitario. Facultad de Medicina de Santiago de Compostela.

**Resumen.**—La *tinea pedis* es una dermatofitosis de los pies cuya incidencia ha aumentado fundamentalmente debido a factores ocupacionales y medioambientales diversos. El agente causal más frecuente en los países occidentales es *Trichophyton rubrum* seguido de *T. mentagrophytes* var. *interdigitale* y *Epidermophyton floccosum*.

Se presenta el caso de una niña de 14 años, piragüista federada, con afectación interdigital de los pies consistente en maceración y fisuración, cuyo estudio micológico evidenció *Trichophyton violaceum*.

Este agente es poco frecuente en la *tinea pedis*. En los países industrializados se presenta, en la mayoría de los casos, como causante de *tinea capitis* en inmigrantes de áreas donde dicho agente es endémico. Se discuten aspectos diagnósticos y terapéuticos de este proceso.

**Palabras clave:** dermatofitosis, *tinea pedis*, *Trichophyton violaceum*.

Monteagudo Sánchez B, et al. *Tinea pedis causada por Trichophyton violaceum*. *Actas Dermosifiliogr* 2002;93(1):35-7.

#### TINEA PEDIS DUE TO TRICHOPHYTON VIOLACEUM

**Abstract.**—*Tinea pedis* is a dermatophytosis of the feet with an increasing incidence mainly due to diverse occupational and environmental factors. The most common etiological agent in industrialized countries is *Trichophyton rubrum* followed by *T. mentagrophytes* var. *interdigitale* and *Epidermophyton floccosum*.

Here we present the case of a 14-year-old girl canoeist amateur who presented with maceration and fissures in the interdigital areas of the feet. Mycological exams revealed an infection by *Trichophyton violaceum*, an unfrequent agent for *tinea pedis*.

At present, in industrialized countries it is isolated mainly causing *tinea capitis* in immigrants patients from non-industrialized areas in which it is endemic. Diagnostic and therapeutic aspects of this process are discussed.

**Key words:** Dermatophytosis, *tinea pedis*, *Trichophyton violaceum*.

## INTRODUCCIÓN

La *tinea pedis*, probablemente la forma más común de dermatofitosis<sup>1</sup>, está causada, la mayoría de las veces, por dermatofitos antropofílicos. En países industrializados su incidencia aumenta debido fundamentalmente a factores ocupacionales y medioambientales diversos. Los dermatofitos más frecuentemente implicados son *Trichophyton rubrum*, *T. mentagrophytes* var. *interdigitale* y *Epidermophyton floccosum*<sup>2</sup>. En raras ocasiones se han comunicado infecciones de espacio interdigital del pie producidas por *T. violaceum*; éstas se producen sobre todo en regiones como Europa del Este, África, Asia y América del Sur, en las que dicho agente es endémico<sup>3</sup>.

## DESCRIPCIÓN DEL CASO

Una niña de 14 años de edad, estudiante, que practicaba como deporte habitual el piragüismo, consultó por presentar desde hacía 3 meses una afectación interdigital en los pies que le causaba prurito ocasio-

nal. Había acudido previamente a su médico de cabecera, quien, con el diagnóstico clínico de pie de atleta, le prescribió diversos tratamientos con antifúngicos tópicos sin resultado.

En la exploración se observaba maceración de coloración blanquecino-grisácea, con fisuras y eritema en los espacios interdigitales de ambos pies, principalmente en el tercero y cuarto (fig. 1). Las lesiones se

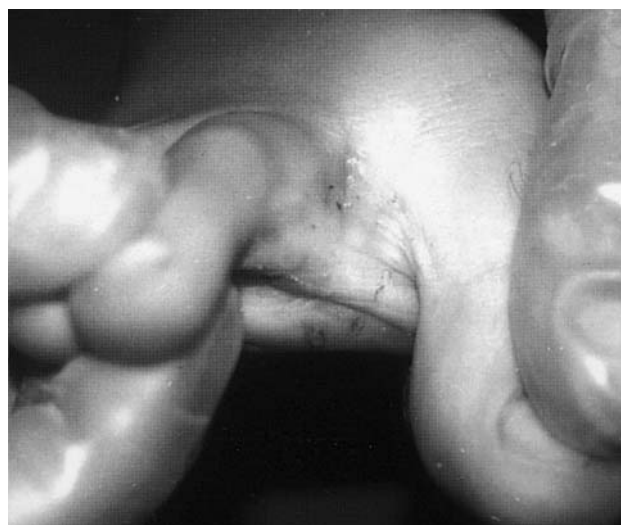

FIG. 1.—Primer espacio interdigital, con discreta descamación y maceración.

#### Correspondencia:

Benigno Monteagudo. Cátedra de Dermatología. Facultad de Medicina. San Francisco, s/n. 15782 Santiago de Compostela.  
Correo electrónico: manuelpe@usc.es.

Aceptado el 5 de octubre de 2001.

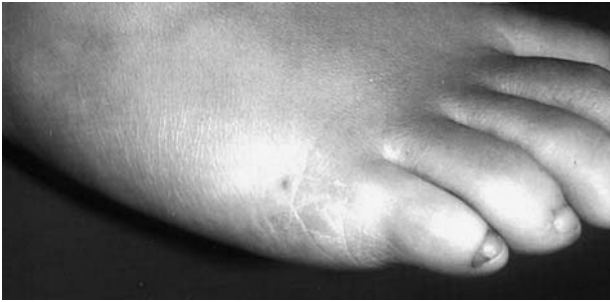

FIG. 2.—Lesiones eritemato-descamativas en cara lateral del pie desbordando hacia el dorso.

extendían hasta la cara lateral de los dedos, adoptando un aspecto eritematoso y descamativo (fig. 2).

Con el diagnóstico clínico de *tinea pedis* tipo crónico intertriginoso se realiza un estudio micológico completo. En el examen directo con KOH 40% se observaron abundantes hifas hialinas sugestivas de infección por hongos dermatofitos. Se realizaron cultivos en medio de Sabouraud gentamicina-cloranfenicol, aislando colonias de crecimiento rápido, superficie cerebriforme, aterciopeladas, de color rojo-púrpura, con tendencia a la pleomorfización blanco algodónosa en el dorso, que formaban pigmento rojo no difusible en el reverso, consumiendo el medio subyacente en los cultivos más antiguos (fig. 3). En las preparaciones microscópicas se observaron hifas terminales gruesas y tortuosas y microconidios piriformes desarrollándose directamente sobre hifas conidióforas, más abundantes en la porción blanco-algodonosa de la colonia. En el estudio de requerimientos nutricionales presentaba un requerimiento parcial de tiamina y la prueba de perforación *in vitro* fue negativa.

Con estos datos se identificó la colonia como *Trichophyton violaceum*, prescribiéndose tratamiento con

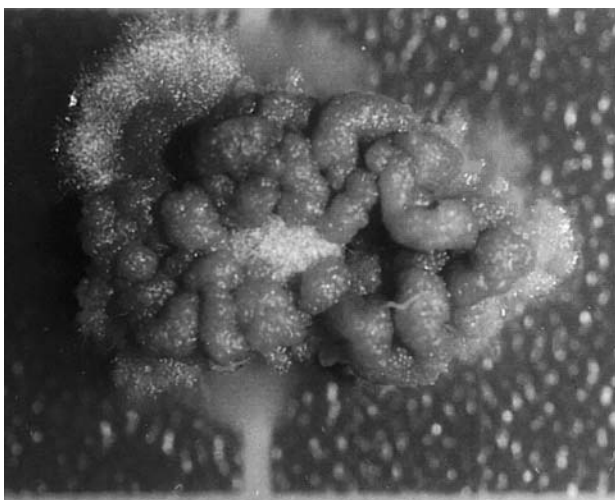


FIG. 3.—Cultivo en medio de Sabouraud gentamicina-cloranfenicol a los 30 días.

terbinafina al 1% en crema; este tratamiento produjo empeoramiento de los síntomas locales, aumentando el eritema y el prurito. En el control micológico realizado al mes de tratamiento, tanto el examen directo como el cultivo fueron positivos, por lo que se decidió administrar griseofulvina oral, 500 mg/ 24 horas. A los dos meses se realizó un nuevo control, observándose la remisión completa del cuadro clínico, y tanto el examen directo como el cultivo fueron negativos. Se suspendió el tratamiento y transcurridos 6 meses se mantenía la remisión.

## DISCUSIÓN

La *tinea pedis*, o pie de atleta, es la forma sintomática más común de dermatofitosis<sup>1</sup>, aunque también se han descrito infecciones plantares por mohos como *Scopulariopsis brevicaulis* y *Fusarium verticillioides*<sup>4,5</sup>, los dermatofitos antropofílicos, principalmente *T. rubrum*, *T. mentagrophytes* o *E. floccosum*, son la causa más frecuente de *tinea pedis*<sup>2</sup>.

La incidencia de dicha afectación se incrementa con la edad<sup>1</sup>, pese a ello existen numerosos estudios que refieren que la prevalencia de la *tinea pedis* en grupos de edad pediátrica puede llegar hasta el 6% de la población estudiada, predominando ligeramente en varones<sup>2,6</sup>. Existen varios factores que hacen aumentar su incidencia: calzado oclusivo, utilizar baños o piscinas públicas, variación estacional, condiciones socio-sanitarias y culturales<sup>3,7</sup>.

El término de *tinea pedis* incluye cuatro variantes clínicas: crónica intertriginosa, pápulo escamosa crónica, vesiculosa y ulcerosa aguda, siendo la primera de ellas la más frecuente<sup>1</sup>. Esta variante consiste en maceración y fisuración de los espacios interdigitales, iniciándose la afectación con mayor frecuencia entre cuarto y quinto o entre tercero y cuarto dedos de los pies<sup>6</sup>.

El interés de este caso estriba en la poca frecuencia del *T. violaceum* en España<sup>8</sup>; se trata de una especie antropofílica<sup>9</sup>, rara en Europa Occidental, América del Norte y Escandinavia<sup>10</sup>. Se han descrito dermatofitosis causadas por el *T. violaceum*, pero en la mayoría de los casos aparece como agente etiológico de *tinea capitis* o *tinea corporis* en áreas endémicas del norte de África, América del Sur y Europa del Este<sup>3,9-13</sup>. En España, como en otros países del área mediterránea, su prevalencia fue importante en el pasado<sup>14</sup>. En regiones del área atlántica como Galicia se aísla con poca frecuencia, siendo en cambio frecuente en Portugal<sup>15</sup>.

En países industrializados su prevalencia ha disminuido notablemente en las últimas décadas. Recientemente inmigrantes procedentes de zonas endémicas lo están reintroduciendo en estos países, generalmente afectando al cuero cabelludo<sup>16,17</sup>. Hay escasas publicaciones de *tinea pedis* en áreas no endémicas para dicho

agente, tratándose de casos de importación<sup>16, 17</sup>. En nuestro caso se trata de una paciente con actividades deportivas que entrañan riesgo para *tinea pedis*. En el curso de estas actividades realizó competiciones en Portugal, país donde este dermatofito es frecuente<sup>15</sup>.

Recientes publicaciones estiman la prevalencia de *tinea pedis* en España en alrededor del 2,9% de la población<sup>18</sup>. Antes de iniciar tratamiento para la *tinea pedis* es conveniente confirmar el diagnóstico, pues lesiones intertriginosas de los pies pueden producirse en dermatitis de contacto debida al calzado<sup>19</sup>, eritrasma<sup>20</sup>, intertrigo candidiásico, intertrigo bacteriano por *Pseudomona* o *Proteus*<sup>21,22</sup> y dermatitis atópica, *sinnus piloso*, psoriasis e hiperqueratosis idiopáticas, entre otras.

En el tratamiento de la *tinea pedis* se han utilizado de forma tópica alilaminas, azoles, ácido undecenoico, tolnaftato, ciclopiroxolamina y griseofulvina. Un reciente análisis de la bibliografía publicada señala que los ensayos sobre el uso de alilaminas carecen de datos demográficos de las poblaciones estudiadas, que los estudios comparando azoles y alilaminas no son consistentes en sus resultados y que ninguno de los trabajos revisados informa adecuadamente de los efectos adversos, especialmente la irritación local<sup>23</sup>. Los trabajos publicados informan de buenos resultados con terbinafina tópica con pauta corta<sup>24</sup>. La mejoría clínica precede a la curación micológica, y el tratamiento debe mantenerse hasta la obtención de esta última. Las infecciones causadas por *T. rubrum* pueden requerir más de 8 semanas para alcanzar la curación micológica. En la bibliografía consultada, un caso de *tinea pedis* por *T. violaceum* no curó a pesar de ser tratada con griseofulvina durante 3 meses<sup>18</sup>. Nuestro caso cedió en 2 meses. En la mayor parte de los casos se asocian bacterias y hongos, dañando ambos el estrato córneo, lo que favorece la cronicidad, tendencia a las recidivas y, por tanto, fallos terapéuticos<sup>21,22</sup>. En todos los casos el tratamiento debe acompañarse de normas higiénicas tanto individuales como colectivas con el fin de evitar las recidivas<sup>10, 25, 26</sup>.

## BIBLIOGRAFÍA

- Odom R. Pathophysiology of dermatophyte infections. *J Am Dermatol* 1993;28:S2-S7.
- Merlin K, Kilkenny M, Plunkett A, Marks R. The prevalence of common skin conditions in Australian school students: 4 *tinea pedis*. *Br J Dermatol* 1999;140:897-901.
- Aly R. Ecology and epidemiology of dermatophyte infections. *J Am Acad Dermatol* 1994;31:S21-5.
- Ginarte M, Pereiro M Jr., Fernández-Redondo V, Toribio J. Plantar infection by *Scopulariopsis brevicaulis*. *Dermatology* 1996;193:149-51.
- Pereiro M Jr., Labandeira J, Toribio J. Plantar hyperkeratosis due to *Fusarium verticillioides* in a patient with malignancy. *Clinical and Experimental Dermatology* 1999;24:175-8.
- Jang KA, Chi DH, Choi JH, Sung KJ, Moon KC, Koh JK. *Tinea pedis* in Korean children. *Int J Dermatol* 2000; 39:25-7.
- Kamihama T, Kimura T, Hosokawa JI, Ueji M, Takase T, Tagami K. *Tinea pedis* outbreak in swimming pools in Japan. *Public Health* 1997;111:249-53.
- Pereiro Miguens M, Pereiro E, Pereiro M Jr., Pereiro M, Toribio J. Incidencia de los dermatofitos en España desde 1926 a 1994. *Actas Dermosifiliográficas* 1996;87:77-84.
- Gargoom AM, Elyazachi MB, Al-Ani SM, Duweb GA. *Tinea capitis* in Benghazi, Libya. *Int J Dermatol* 2000;39:263-5.
- Gasior-Chrzan B, Stenvold SE, Falk ES. Juvenile *Tinea capitis* caused by *Trichophyton violaceum*. Hepatic reactions during ketoconazole treatment. *Acta Derm Venerol* 1991;71:57-8.
- Ghorpade A, Ramanan C. *Tinea capitis* and corporis due *Trichophyton violaceum* in a six-day-old infant. *Int J Dermatol* 1994;33:219-20.
- Lee JY, Hsu ML. Pathogenesis of hair infection and black dots in *Tinea capitis* caused by *Trichophyton violaceum*: a histopathological study. *J Cutan Pathol* 1992;19:54-8.
- Taha M, Amer M, Salem A, El Harras M. The perfect state of *Trichophyton violaceum*. *Int J Dermatol* 1994;33:493-5.
- Pereiro Miguens M, Pereiro M, Pereiro M Jr. Review of dermatophytoses in Galicia from 1951 to 1987 and comparison with other areas of Spain. *Mycopathologia* 1991; 113:65-78.
- Cabrita J, Figueiredo MM. Dermatophytes in Portugal. *Sabouraudia* 1973;11:21-9.
- Fusaro RM, Miller NG, Kelly D. *Tinea pedis* caused by *Trichophyton violaceum*. *Am J Clin Pathol* 1983;80:110-2.
- Aman S, Haroon TS, Hussain I, Jahangir M, Bokhari MA. Distal and lateral subungual onychomycosis with primary onycholysis caused by *Trichophyton violaceum*. *Br J Dermatol* 2001;144:212-3.
- Perea S, Ramos MJ, Gasau M, González A, Noriega AR, Del Palacio A. Prevalence and risk factors of *tinea unguium* and *tinea pedis* in the general population in Spain. *Clin Microbiol* 2000;38:3226-30.
- Freeman S. Shoe dermatitis. *Contact Dermatitis* 1997; 36:247-51.
- Sveejaard E, Chistophersen J, Jelsdorf HM. *Tinea pedis* and erythrasma in Danish recruits. Clinical signs, prevalence, incidence, and correlation to atopy. *J Am Acad Dermatol* 1986;14:993-9.
- Leyden JJ. Progression of interdigital infections from simple to complex. *J Am Acad Dermatol* 1993;28:S7-S11.
- Leyden JJ, Kligman AM. Interdigital athlete's foot. The interaction of dermatophytes and resident bacteria. *Arch Dermatol* 1978;114:1466-72.
- Crawford F, Hart R, Bell-Syer SEM, Torgeson DJ, Young P, Russel I. Athlete's foot and fungally infected toenails. *BMJ* 2001;322:288-9.
- Evans EGV. *Tinea pedis*: clinical experience and efficacy of short treatment. *Dermatology* 1997;194:3-6.
- Gupta AK, Nolting S, de Prost Y, Delescluse J, Degreef H, Theissen U, et al. The use of intraconazole to treat cutaneous fungal infections in children. *Dermatology* 1999; 199:248-52.
- Raboobee N, Aboobaker J, Peer AK. *Tinea pedis* et unguium in the Muslim community of Durban South Africa. *Int J Dermatol* 1998;37:759-65.