ACTAS Dermo-Sifiliográficas xxx (xxxx) xxx–xxx

ACADEMIA ESPAÑOLA DE DERMATOLOGÍA Y VENEREOLOGÍA

ACTAS
Dermo-Sifiliográficas

Full English text available at
www.actasdermo.org



CASOS PARA EL DIAGNÓSTICO

Erupción cutánea lineal en un paciente con carcinoma escamoso de pulmón

Linear Cutaneous Eruption in a Patient with Lung Squamous Cell Carcinoma

Historia clínica

Un varón de 56 años, con antecedente de carcinoma escamoso de pulmón estadio IIIA, recibió 4 ciclos de quimioterapia (QT) neoadyuvante con cisplatino-vinorelbina y radioterapia. Finalmente, el tumor se consideró irresecable y se inició tratamiento con carboplatino, paclitaxel y pembrolizumab cada 3 semanas. Cuatro semanas después del inicio y tras el segundo ciclo, desarrolló una erupción asintomática a nivel del flanco izquierdo, siendo remitido a nuestras consultas con la sospecha clínica de herpes zóster.

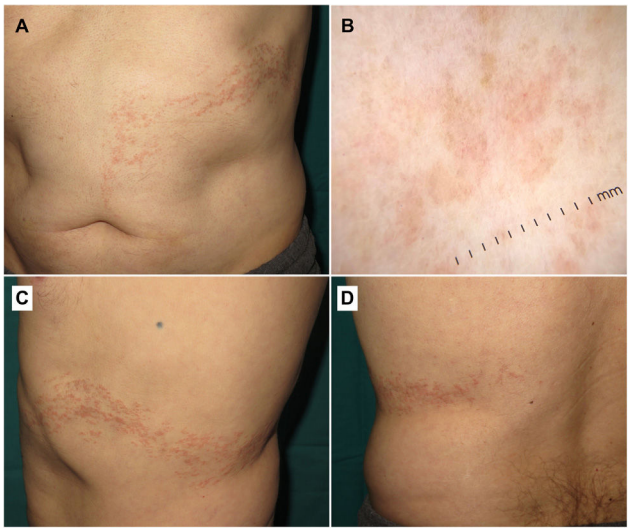

Figura 1 Hallazgos clínicos y dermatoscópicos. (A-D) Múltiples pápulas planas, brillantes y eritematosas a lo largo de las líneas de Blaschko. El examen dermatoscópico reveló puntos rojos y grises sobre un fondo parduzco.

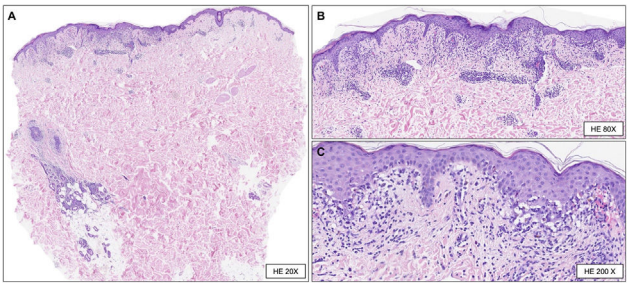

Figura 2 (A) Biopsia punch que incluye epidermis, dermis y tejido subcutáneo. La dermis superficial muestra un infiltrado inflamatorio moderado con extensión perianexial profunda (hematoxilina-eosina [HE], x 20). (B-C) Epidermis ligeramente hiperplásica, degeneración vacuolar de la capa basal y ocasionales queratinocitos apoptóticos. El infiltrado inflamatorio es principalmente linfoplasmocitario, con una distribución intersticial y perivascular y exocitosis linfocitaria hacia la capa basal epidérmica. Además, se observa un ligero edema de la dermis superficial, extravasación hemática y melanófagos (hematoxilina-eosina [HE], x80 [b] y x200 [c]).

Exploración física

A la exploración física presentaba múltiples pápulas eritematosas, brillantes y planas en el hemitronco izquierdo, que confluían en un patrón serpiginoso a lo largo de las líneas de Blaschko. Con dermatoscopia las lesiones presentaban múltiples puntos rojos y grises (fig. 1).

Histopatología

El examen histopatológico mostró un infiltrado inflamatorio moderado con extensión perianexial profunda (fig. 2A) y a mayor aumento, una epidermis con degeneración vacuolar de la capa basal y queratinocitos apoptóticos. El infiltrado inflamatorio era principalmente linfoplasmocitario, con una distribución perivascular e intersticial, y con la presencia de extravasación hemática y melanófagos (figs. 2B y C).

¿Cuál es el diagnóstico?

https://doi.org/10.1016/j.ad.2024.02.043
0001-7310/© 2025 AEDV. Publicado por Elsevier España, S.L.U. Este es un artículo Open Access bajo la licencia CC BY-NC-ND (http://creativecommons.org/licenses/by-nc-nd/4.0/).

Cómo citar este artículo: M. Álvarez-Salafranca, J. Castillo-Malla and T. Gracia-Cazaña, Erupción cutánea lineal en un paciente con carcinoma escamoso de pulmón, ACTAS Dermo-Sifiliográficas, https://doi.org/10.1016/j.ad.2024.02.043

Diagnóstico

Erupción cutánea liquenoide siguiendo las líneas de Blaschko secundaria a pembrolizumab.

Evolución y tratamiento

Se inició tratamiento con betametasona tópica y el paciente completó un total de cuatro ciclos de QT-inmunoterapia (IT), seguidos de tratamiento de mantenimiento con pembrolizumab 200 mg cada tres semanas. Las lesiones se resolvieron dejando una hiperpigmentación postinflamatoria residual y no han recidivado tras siete ciclos más.

Comentario

Las erupciones mucocutáneas liquenoides son un efecto adverso inmunomediado cutáneo relacionado principalmente con agentes anti-PD1/PDL1[1]. Estos cuadros presentan una gran variabilidad clínica y se ha descrito un amplio abanico de distribuciones anatómicas, incluyendo variantes localizadas, generalizadas, palmoplantares, mucosas, foliculares o ungueales[1]. La aparición de esta toxicidad cutánea suele ser tardía, semanas o meses después del inicio del tratamiento[2]. Sin embargo, esta latencia puede ser muy variable, oscilando entre unos pocos días y más de un año[1]. En la mayoría de los casos, son reacciones de leves a

Tabla 1 Casos publicados de erupciones cutáneas liquenoides siguiendo las líneas de Blaschko relacionadas con inmunoterapia

Caso	Edad/sexo	Neoplasia subyacente	IT	Latencia	Histopatología	Tratamiento	Interrupción de la IT	Evolución
Biolo et al.[3]	77/V	Carcinoma de células renales	NIV	8 meses	Hiperqueratosis, hipergranulosis, cuerpos de Civatte, hendidura subepidérmica, vacuolización de la capa basal, infiltrado inflamatorio en banda	Clobetasol, prednisona	NE	Remisión completa
Ogawa et al.[4]	79/M	Adenocarcinoma de pulmón	PEM	10 meses (6 meses tras finalizar PEM)	Hiperqueratosis, hipergranulosis, cuerpos de Civatte, vacuolización de la capa basal, infiltrado inflamatorio liquenoide	Corticoides tópicos	NA	Mejoría
Ganbichler et al.[5]	39/M	Carcinoma de mama	PEM	7 ciclos	Ortoqueratosis compacta, acantosis, disqueratosis dispersa, vacuolización de la capa basal, infiltrado inflamatorio en banda	Clobetasol	Sí	Aclaramiento
Álvarez-Salafranca et al. (caso actual)	56/V	Carcinoma escamoso de pulmón	PEM	4 semanas (2 ciclos)	Queratinocitos apoptóticos, vacuolización de la capa basal, infiltrado inflamatorio liquenoide, melanófagos dérmicos	Betametasona tópica	No	Resolución con hiperpigmentación postinflamatoria

IT: inmunoterapia; M: mujer; NA: no aplicable; NE: no especificado; NIV: nivolumab; PEM: pembrolizumab; V: varón.

moderadas y pueden manejarse fácilmente sin suspender la IT[2].

Hasta la fecha solo se han publicado 3 casos de reacciones cutáneas liquenoides blaschkoides relacionadas con IT (tabla 1)[3–5]. Sin embargo, otros fármacos como los inhibidores de la enzima convertidora de la angiotensina, los antagonistas de los receptores de la angiotensina II o los agentes anti-TNF-α se han implicado en el desarrollo de erupciones liquenoides con esta distribución[6]. Las líneas de Blaschko reflejan la migración de células de la cresta neural durante la embriogénesis. Las dermatosis que siguen las líneas de Blaschko serían pues la expresión cutánea de un mosaicismo genético causado por una mutación poscigótica, dando lugar a la aparición de poblaciones celulares genéticamente distintas en el mismo individuo. Las células clonales resultantes pueden tener un perfil antigénico de histocompatibilidad diferente y, en consecuencia, ser más susceptibles a la citotoxicidad inducida por células T tras el estímulo endógeno o ambiental apropiado[6]. Podría hipotetizarse que la activación de células T inducida por anti-PD1 pudo ser el desencadenante que, en nuestro paciente, desenmascaró una subpoblación de queratinocitos anormales latentes[5].

El diagnóstico diferencial debería incluir el herpes zóster, ya que puede limitar temporalmente la continuidad del tratamiento. En nuestro caso, la ausencia de dolor, junto con la distribución no metamérica y una evolución más prolongada, nos permitió descartarlo. Por otra parte, una erupción unilateral adquirida en un contexto de cáncer avanzado obliga a descartar una metástasis zosteriforme. Esta posibilidad se excluyó en base a la distribución y el análisis histopatológico. Por último, debe tenerse en cuenta que existe un amplio espectro de dermatosis adquiridas blaschkoides, entre las que se incluyen el nevus epidérmico verrucoso inflamatorio lineal del adulto, la psoriasis lineal, la blaschkitis o el liquen estriado, entre otras. Concretamente, existe un solapamiento clínico e histopatológico entre el espectro del liquen estriado/blaschkitis y el liquen plano lineal o las erupciones liquenoides medicamentosas[7]. En este sentido, los cambios espongióticos favorecerían el diagnóstico de blaschkitis o liquen estriado. No obstante, el diagnóstico definitivo debe realizarse sobre una correlación clinicopatológica exhaustiva, teniendo en cuenta la edad, distribución, los hallazgos clínicos e histológicos, así como los antecedentes farmacológicos.

Conflicto de intereses

Los autores declaran no tener ningún conflicto de intereses.

Bibliografía

1. Shi VJ, Rodic N, Gettinger S, Leventhal JS, Neckman JP, Girardi M, et al. Clinical and Histologic Features of Lichenoid Mucocutaneous Eruptions Due to Anti-Programmed Cell Death 1 and Anti-Programmed Cell Death Ligand 1 Immunotherapy. JAMA Dermatol. 2016;152:1128–36, http://dx.doi.org/10.1001/jamadermatol.2016.2226.
2. Apalla Z, Papageorgiou C, Lallas A, Delli F, Fotiadou C, Kemanetzi C, et al. Cutaneous Adverse Events of Immune Checkpoint Inhibitors: A Literature Review. Dermatol Pract Concept. 2021;11, http://dx.doi.org/10.5826/dpc.1101a155, e2021155.
3. Biolo G, Caroppo F, Salmaso R, Alaibac M. Linear bullous lichen planus associated with nivolumab. Clin Exp Dermatol. 2019;44:67–8, http://dx.doi.org/10.1111/ced.13700.
4. Ogawa T, Aitake U, Matsuyama M, Hizawa N, Nomura T. T. Linear lichen planus in the lines of Blaschko suggestive of immune-related adverse event. J Cutan Immunol Allergy. 2022;5:109–11, http://dx.doi.org/10.1002/cia2.12222.
5. Gambichler T, Kautz O, Schacht R, Boms S. Unilateral Blaschkoid-linear verrucous lichen planus under immunotherapy with pembrolizumab. J Eur Acad Dermatol Venereol. 2023;37:e624–5, http://dx.doi.org/10.1111/jdv.18759.
6. Bonito F, Alves J, António AM, Sequeira P, Nogueira J. A case of blaschkoid lichenoid drug eruption. J Cutan Pathol. 2022;49:1–6, http://dx.doi.org/10.1111/cup.13835.
7. Müller CS, Schmaltz R, Vogt T, Pföhler C. Lichen striatus and blaschkitis: Reappraisal of the concept of blaschkolinear dermatoses. Br J Dermatol. 2011;164:257–62, http://dx.doi.org/10.1111/j.1365-2133.2010.10053.x.

M. Álvarez-Salafranca[a,b,*], J. Castillo-Malla[c] y T. Gracia-Cazaña[a,b,d]

[a] *Servicio de Dermatología, Hospital Universitario Miguel Servet, Zaragoza, España*
[b] *IIS Aragón, Zaragoza, España*
[c] *Servicio de Anatomía Patológica, Hospital Universitario Miguel Servet, Zaragoza, España*
[d] *Universidad de Zaragoza, Zaragoza, España*

[*] Autor para correspondencia.
Correo electrónico: malvarezs@salud.aragon.es (M. Álvarez-Salafranca).