ACTAS Dermo-Sifiliográficas xxx (xxxx) xxx–xxx

ACADEMIA ESPAÑOLA DE DERMATOLOGÍA Y VENEREOLOGÍA

ACTAS
Dermo-Sifiliográficas

Full English text available at
www.actasdermo.org

CARTA CIENTÍFICO-CLÍNICA

[Artículo traducido] Colgajo de rotación inferior y avance del lateral nasal para la reconstrucción de defecto lateral de punta nasal

Advancement and Inferior Rotation Nasal Sidewall Flap for Lateral Nasal Tip Reconstruction

Sr. Director,

Q3 Este artículo explora la aplicación de la técnica del colgajo advancement and inferior rotation of the nasal sidewall (AIRNS) para abordar los defectos de la punta nasal. A pesar de no ser una nueva técnica, el colgajo AIRNS ofrece diversas ventajas para la reconstrucción de esta zona estéticamente importante. La importancia de lograr una reconstrucción exitosa de la punta nasal destaca la relevancia de este enfoque en la cirugía dermatológica.

Presentamos el caso de una mujer sana de 67 años que acudió a nuestro departamento de dermatología con un carcinoma basocelular en la punta de la nariz. La eliminación del tumor se logró mediante 2 etapas de cirugía micrográfica de Mohs, causando un defecto de 1,8 cm de anchura, por lo que diseñamos un colgajo AIRNS (fig. 1A).

El colgajo AIRNS es un colgajo local de avance y rotación que utiliza piel y tejido subcutáneo de la pared nasal lateral superior para cubrir defectos, preferiblemente de orientación horizontal, en la punta nasal. La curvatura del colgajo debe extenderse adecuadamente para cubrir la altura total del defecto quirúrgico. En la unión de la mejilla y la pared lateral nasal, esta porción curvada se conecta seguidamente a una extensión delantera. Un aspecto clave de la creación del colgajo AIRNS es asegurarse de que la anchura de la extensión delantera (la parte inferior del triángulo) se adapta estrechamente a la medida vertical del defecto quirúrgico. A medida que se realiza el reemplazo cutáneo con

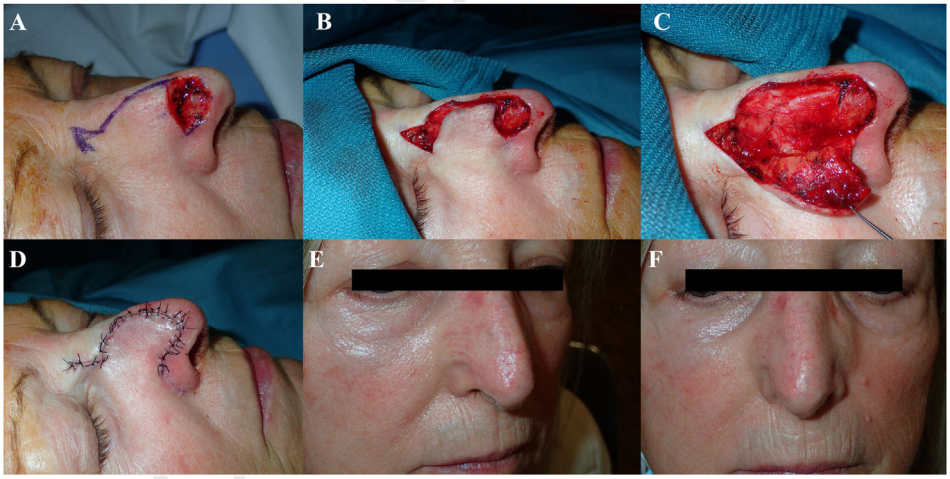

Figura 1 (A) Diseño del colgajo AIRNS. (B, C) Imágenes intraoperatorias tras la movilización del colgajo. (D) Imagen intraoperatoria tras la sutura del defecto. (E, F) Imágenes clínicas transcurridos 6 meses.

Véase contenido relacionado en DOI:
https://doi.org/10.1016/j.ad.2024.01.029

https://doi.org/10.1016/j.ad.2025.09.002
0001-7310/© 2025 AEDV. Publicado por Elsevier España, S.L.U. Este es un artículo Open Access bajo la licencia CC BY-NC-ND (http://creativecommons.org/licenses/by-nc-nd/4.0/).

Cómo citar este artículo: I. Oteiza-Rius, A. Morelló-Vicente, E.M. Gómez González et al., [Artículo traducido] Colgajo de rotación inferior y avance del lateral nasal para la reconstrucción de defecto lateral de punta nasal, ACTAS Dermo-Sifiliográficas, https://doi.org/10.1016/j.ad.2025.09.002

la piel circundante, se asegura una buena adecuación tisular (fig. 1B-D). Transcurridos 6 meses, se obtuvo un resultado funcional y estético excelente (fig. 1E y F).

La punta nasal es una localización frecuente del cáncer cutáneo que puede ser extremadamente difícil de reconstruir[1]. La reparación exitosa de esta localización estéticamente importante sigue siendo esencial en estos pacientes. En consecuencia, se han descrito numerosos colgajos en la literatura para la reconstrucción de este defecto del sitio[2], siendo el colgajo bilobular uno de los más frecuentemente utilizados[3]. Sin embargo, dado que es altamente propenso a distorsionarse, requiere un diseño y una realización meticulosos para lograr un buen resultado funcional y estético. Dos de las ventajas principales del colgajo AIRNS son su baja tendencia a la distorsión y su abundante vascularización, que garantiza la viabilidad del colgajo en muchos casos[4].

Aunque el colgajo AIRNS puede ser una gran opción para muchos defectos que afectan a la punta nasal, los cirujanos deben ser conscientes de que no deberá considerarse en los defectos laterales que implican el ala, donde deberá evitarse el borde alar[5].

En conclusión, el colgajo AIRNS ofrece una opción reconstructiva excelente y simple para los defectos de la punta nasal pequeños o medianos. En nuestra experiencia, muchos casos muestran resultados excelentes, junto con la preservación de la función y simetría nasales.

Conflicto de intereses

Los autores declaran la ausencia de conflicto de intereses.

Bibliografía

1. Burget GC. Aesthetic reconstruction of the tip of the nose. Dermatol Surg. 1995;21:419–29.
2. Skaria AM. Rotation flap reconstruction for nasal tip defect after Mohs surgery. Dermatology. 2006;213:118–22.
3. Zitelli JA. The bilobed flap for nasal reconstruction. Arch Dermatol. 1989;125:957–9.
4. Hafiji J, Salmon P, Hussain W. The AIRNS flap: An alternative to bilobed flap for the repair of defects of the distal nose. J Am Acad Dermatol. 2012;67:712–6.
5. Kirkland EB, Zitelli JA. The bilobed flap versus the AIRNS flap for repair of distal nose defects. J Am Acad Dermatol. 2013;68:684–5.

I. Oteiza-Rius *, A. Morelló-Vicente, E.M. Gómez González y R. Salido-Vallejo

Dermatology Department, Clínica Universidad de Navarra, Pamplona, Navarra, España

* Autor para correspondencia.
Correo electrónico: ioteiza@unav.es (I. Oteiza-Rius).

UNCORRECTED PROOF