




ACADEMIA ESPAÑOLA  
DE DERMATOLOGÍA  
Y VENEREOLOGÍA

# ACTAS Dermo-Sifiliográficas

Full English text available at  
[www.actasdermo.org](http://www.actasdermo.org)



## CARTA CIENTÍFICO-CLÍNICA

### Uso de setones en el tratamiento de fístulas cutáneas en hidradenitis supurativa: estudio antes-después

#### Impact of Seton Placement on Fistula Treatment in Hidradenitis Suppurativa: A Before-and-After Analysis

Sr Director:

La hidradenitis supurativa (HS) es una enfermedad inflamatoria del folículo pilosebáceo. Es una enfermedad crónica, caracterizada por la aparición de lesiones inflamatorias (nódulos, fístulas y abscesos) en las regiones con glándulas apocrinas que afecta a la calidad de vida.

Su tratamiento constituye un importante reto terapéutico y precisa a menudo tratamiento quirúrgico. Con esta finalidad, se han descrito varias técnicas quirúrgicas, que van desde la incisión y drenaje, el destechamiento (*deroo-fing*), hasta la extirpación localizada o amplia, que puede precisar de injertos o colgajos para la reconstrucción de los defectos resultantes cuando las resecciones son de gran tamaño, dando lugar a cicatrices con repercusiones estéticas y funcionales<sup>1,2</sup>. Por ello, un objetivo importante es encontrar una técnica quirúrgica que permita realizar intervenciones más sencillas sin requerir injertos y colgajos, lo que permitiría disminuir las secuelas.

El uso de setones (fig. 1), una técnica quirúrgica conservadora, se utiliza en el tratamiento de las fístulas en la enfermedad inflamatoria perianal. Hasta la fecha la literatura es escasa para su uso en el tratamiento de las fístulas de la hidradenitis supurativa<sup>3,4</sup>. Por ello, se diseñó este estudio prospectivo antes-después, cuyo objetivo primario fue evaluar la eficacia del uso de setones en el control del dolor asociado a las fístulas de pacientes con una hidradenitis supurativa. De forma secundaria, se evaluó su repercusión en la calidad de vida y en el número de brotes al mes.

Se incluyeron 16 pacientes consecutivos sin aleatorización ni ciego, de los cuales 11 (69%) eran mujeres, con 29 fístulas en total. Cada una de las fístulas se analizó por



separado (tabla 1). La edad media de los pacientes fue de 43 ( $\pm 13,42$ ) años. Dieciséis de las fístulas (55%) eran axilares.

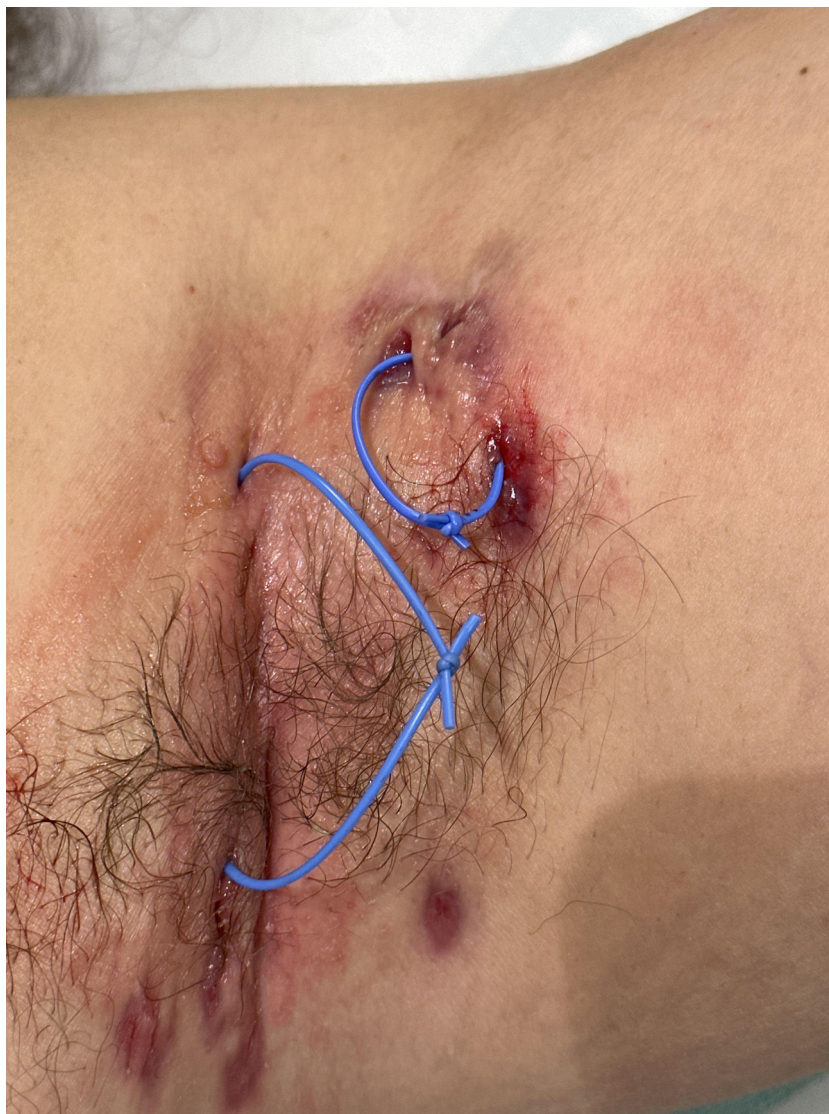Se realizó un análisis mediante la prueba de Kolmogorov-Smirnov para evaluar la normalidad de las variables recogidas en el estudio y, posteriormente, dado que las variables analizadas (puntuación en escala EVA, DLQI y número de brotes al mes) no seguían una distribución normal, se analizaron mediante la prueba de Wilcoxon para datos pareados.

La mediana para la EVA del dolor disminuyó de una mediana de 6 (2-7) a 2 (0-2) ( $p=0,005$ ) tras 4-6 semanas desde la colocación de setones, de forma estadísticamente significativa. El número de brotes al mes se redujo de forma significativa de una mediana 1 (0,19-1,5) a 0 (0-0) ( $p=0,007$ ). El valor de la escala DLQI osciló desde un valor inicial mediano de 8 (5-17) a 11 (7-13) ( $p=0,653$ ).

El empleo de setones es común en el tratamiento de pacientes con enfermedad inflamatoria intestinal y fístulas perianales complejas. Tokunaga y Sasaki<sup>3</sup> describieron su utilidad en 10 hombres con hidradenitis supurativa y fístulas anales complejas en las que se colocaron setones manteniéndose unos 6-8 meses sin objetivarse recurrencias. Lajevardi y Abeysinghe<sup>4</sup> describieron una paciente con hidradenitis supurativa y fístulas axilares tratadas con setones. Vilarrasa et al.<sup>5</sup> hacen referencia a la utilidad de esta técnica para el tratamiento de las fístulas de estos pacientes, tanto como tratamiento definitivo como tratamiento puente para reducir la complejidad quirúrgica en el abordaje de estas lesiones. Fernández-Vela et al.<sup>6</sup> realizaron un estudio multicéntrico retrospectivo en el que se incluyeron 27 pacientes con fístulas tanto axilares como inguinales y glúteas, demostrando una mejoría tanto en la escala EVA como en la profundidad de la fístula y su inflamación de forma estadísticamente significativa tras 5-6 semanas de haber colocado los setones. Los resultados de este estudio concuerdan con los resultados obtenidos en nuestro estudio, en los que también se consiguió una mejora significativa en la escala EVA. El número de brotes al mes no fue recogido por estos autores, ni tampoco fueron incluidas fístulas en otras localizaciones, como submamarias, abdominales o lumbares, que sí son recogidas en nuestro estudio.

<https://doi.org/10.1016/j.ad.2025.01.007>

0001-7310/© 2025 AEDV. Publicado por Elsevier España, S.L.U. Este es un artículo Open Access bajo la CC BY-NC-ND licencia (<http://creativecommons.org/licencias/by-nc-nd/4.0/>).



**Figura 1** Setones colocados en dos fístulas axilares.

Nuestro estudio no está exento de limitaciones. Una limitación es el tamaño de la muestra, que puede condicionar la falta de diferencias estadísticamente significativas en la reducción de la escala DLQI antes y después de la colocación de setones. Otra de las limitaciones es el corto tiempo de seguimiento (4-6 semanas), lo que impide conocer si se presentan recaídas más tardías.

Como conclusión, este estudio muestra una reducción tanto, en la escala visual analógica para el dolor como en el número de brotes al mes de forma estadísticamente significativa, tras 4-6 semanas del uso de setones en el tratamiento de fístulas de pacientes con hidradenitis supurativa. Estos resultados refuerzan la hipótesis de que el uso de setones es útil también el tratamiento de las fístulas que presentan estos pacientes, incluyéndose como una alternativa más para su tratamiento.

**Tabla 1** Datos basales de los pacientes y datos clínicos basales y tras 4-6 semanas de la colocación de los setones

Id paciente	Sexo	Edad	Id fístula	Localización fístula	DLQI previo	EVA dolor previo a setones (última semana)	N.º brotes/mes previo	EVA última semana post	DLQI post	N.º brotes/mes post
1	Mujer	19	1	Submamaria izquierda	4	6	0,5	2	2	0
2	Mujer	38	2	Axila derecha	25	5	—	2	22	0
2	Mujer	38	3	Axila izquierda	25	5	—	2	22	0
2	Mujer	38	4	Ingle derecha	22	6	1	2	11	—
2	Mujer	38	5	Ingle izquierda	22	6	1	2	11	—
2	Mujer	38	6	Axila izquierda	22	2	0	1	11	—
3	Hombre	43	7	Lumbar izquierda	4	4	30	1	5	0
3	Hombre	43	8	Lumbar derecha	4	4	30	1	5	1
4	Mujer	41	9	Axila derecha	5	0	0	2	17	0
4	Mujer	41	10	Axila izquierda	5	5	0	8	17	1
5	Mujer	62	11	Axila derecha	17	7	1,5	0	13	0
5	Mujer	62	12	Axila izquierda	17	7	1,5	0	13	0
5	Mujer	62	13	Ingle izquierda	17	7	—	0	13	1
6	Mujer	57	14	Axila izquierda	16	7	1	4	17	0
7	Mujer	44	15	Axila izquierda	11	2	4	2	4	0
8	Mujer	45	16	Axila derecha	1	10	0	0	—	0
9	Hombre	64	17	Muslo izquierdo	—	10	—	0	0	0
9	Hombre	64	18	Muslo derecho	—	10	—	0	0	0
10	Hombre	19	19	Axila derecha	7	6	0	0	10	0
10	Hombre	19	20	Abdomen inferior	7	6	0	3	10	0
11	Mujer	50	21	Axila izquierda	—	7	0,25	0	11	0
12	Varón	36	22	Axila izquierda	8	0	3	2	8	0
12	Varón	36	23	Muslo izquierdo	8	0	3	2	8	0
13	Varón	56	24	Axila izquierda	6	0	1	7	7	2
14	Mujer	54	25	Axila derecha	16	0	1	0	—	0
14	Mujer	54	26	Submamario derecho	16	7	1	0	—	0
15	Mujer	33	27	Axila izquierda	—	8	1	6	11	1
16	Mujer	37	28	Ingle derecha	4	1	1	6	13	—
16	Mujer	37	29	Ingle izquierda	4	2	1	6	13	—

## Bibliografía

- Martorell A, García-Martínez FJ, Jiménez-Gallo D, Pascual JC, Pereyra-Rodríguez J, Salgado L, et al. Actualización en hidradenitis supurativa (I): epidemiología, aspectos clínicos y definición de severidad de la enfermedad. *Actas Dermosifiliogr.* 2015;106:703–15.
- Martorell A, García FJ, Jiménez-Gallo D, Pascual JC, Pereyra-Rodríguez J, Salgado L, et al. Actualización en hidradenitis supurativa (II): aspectos terapéuticos. *Actas Dermosifiliogr.* 2015;106:716–24.
- Tokunaga Y, Sasaki H. Clinical role of modified seton procedure and coring out for treatment of complex anal fistulas associated with hidradenitis suppurativa. *Int Surg.* 2015;100:974–8.
- Lajevardi SS, Abeyasinghe J. Novel technique for management of axillary hidradenitis suppurativa using setons. *Case Rep Surg.* 2015;2015:1–3.
- Vilarrasa E, Camiña-Conforto G, Cabo F, Fernández-Vela J, Pousa M, Romani J. Drainage setons for the management of sinus tracts in hidradenitis suppurativa. *J Am Acad Dermatol.* 2023, <https://doi.org/10.1016/J.JAAD.2023.08.058>
- Fernández-Vela J, Romani J, Cabo F, Pousa M, Camiña G, Guilbert A. Management of hidradenitis suppurativa tunnels using drainage setons: A retrospective multicentric study. *J Am Acad Dermatol.* 2023, <https://doi.org/10.1016/J.JAAD.2023.12.033>

N. Aranda Sánchez\*, A.I. Sánchez Moya,  
E. Molina Figuera y A.B. Gargallo Quintero

*Servicio de Dermatología, Hospital Universitario de Toledo, Toledo, España*

\* Autor para correspondencia.  
Correo electrónico: [natalia.arandasan@gmail.com](mailto:natalia.arandasan@gmail.com)  
(N. Aranda Sánchez).