

también como placas en una piel aparentemente normal⁷. Se suelen localizar en las caras posterior y lateral de los brazos, nalgas, muslos, dorso de las manos, parte inferior de la espalda y sobre las prominencias óseas, especialmente sobre los codos y las rodillas. Las lesiones varían en tamaño y consistencia, generalmente entre 1,5-3 cm⁸. Nair y Nanda Kumar y Mendiratta et al. han descrito una frecuencia de eritema nudoso leproso en la LH, del 40, 27 y 24% respectivamente^{1,9}. Se ha propuesto que el eritema nudoso leproso probablemente se desarrolle, como en nuestro primer caso, en el periodo de transición a la manifestación clínica de LH¹.

El frotis, que se puede obtener de la mucosa nasal, un lóbulo de la oreja o de lesiones cutáneas, permite la confirmación inmediata de la LH con una especificidad del 100% y una sensibilidad del 50%².

Los hallazgos histopatológicos son característicos, la epidermis puede ser normal o atrófica con una zona de Grenz. El leproma está formado por histiocitos fusiformes dispuestos en un patrón espiral, entrecruzado o estoriforme³. Los histiocitos pueden aparecer con abundantes bacilos ácido-alcohol resistentes en su interior. Son más largos que los bacilos normales, su longitud es uniforme y están dispuestos en haces paralelos a lo largo del eje longitudinal de los histiocitos fusiformes, con o sin formación de globis³. Además, es característico el factor XIIIa positivo y la pérdida de expresión de la proteína S100¹⁰.

Se ha tratado siguiendo las recomendaciones MDT de la OMS para la lepra multibacilar³. Los investigadores también la han tratado inicialmente con terapia de mejora del rango de movilidad, junto con rifampicina 600 mg, ofloxacina 400 mg y minociclina 200 mg, a la que le sigue el MDT⁸.

Para finalizar, es importante reconocer las presentaciones atípicas de la lepra a fin de continuar con la vigilancia de nuevos casos, ya que el diagnóstico temprano y el tratamiento completo son importantes para lograr nuestro objetivo de eliminar la lepra. Además, se debe realizar un seguimiento médico continuo después de una terapia con múltiples fármacos para detectar estas variantes poco comunes.

Bibliografía

1. Nair S, Nanda Kumar G. A clinical and histopathological study of histoid leprosy. *Int J Dermatol*. 2013;52:580-6.

2. Eichelmann K, González S, Salas J, Ocampo J. Leprosy. An update: Definition, pathogenesis, classification, diagnosis, and treatment. *Actas Dermosifiliogr*. 2013;104:554-63.
3. Sehgal V, Srivastava G, Singh N, Prasad P. Histoid leprosy: The impact of the entity on the postglobal leprosy elimination era. *Int J Dermatol*. 2009;48:603-10.
4. Moreno T, Mancia S, di Martino B, Rodriguez M, Knopfmacher O, Bolla de Lezcano L, et al. Hansen lepromatoso histioide. Características clínicas y epidemiológicas en pacientes de la cátedra de dermatología del hospital de clínicas. Facultad de ciencias médicas de la Universidad Nacional. Asunción. Paraguay. *Fontilles Rev Leprol*. 2013;29:109-11.
5. Gupta SK. Histoid leprosy: Review of the literature. *Int J Dermatol*. 2015;54:1283-8.
6. Albrecht A, Leban V, Guardati M, Iribas J. Lepra histioide o de Wade. Presentación de un caso clínico. *Rev Argent Dermatol*. 2018;99:1-10.
7. Kantaria S. De novo histoid leprosy. *Indian Dermatol Online J*. 2014;5:556-8.
8. Annigeri S, Metgud S, Patil J. Lepromatous leprosy of histoid type. *Indian J Med Microbiol*. 2007;25:70-1.
9. Mendiratta V, Jain A, Chander R. A nine-year clinicoepidemiological study of histoid Hansen in India. *J Infect Dev Ctries*. 2011;5:128-31.
10. Sánchez A, Albízuri M, González T, Sendagorta E. Pruritic lesions during pregnancy: An unusual presentation of a rare variant of multibacillary leprosy. *Actas Dermosifiliogr*. 2016;107:352-4.

J.J. Dávila-Rodríguez^{a,*}, C. Rosero^b, S. Tello^c
y S. Yanchapaxi^a

^a Departamento de Dermatología, Universidad Central del Ecuador, Quito, Ecuador

^b Servicio de Dermatología, Hospital General Docente de Calderón, Quito, Ecuador

^c Servicio de Patología, Hospital Axxis, Quito, Ecuador

* Autor para correspondencia.

Correo electrónico: dr.davila.dermato@gmail.com

(J.J. Dávila-Rodríguez).

<https://doi.org/10.1016/j.ad.2018.09.016>

0001-7310/

© 2019 AEDV.

Publicado por Elsevier España, S.L.U. Todos los derechos reservados.

Necrosis cutánea por heparina con afectación a distancia del punto de administración



Heparin-Induced Skin Necrosis Occurring at a Distance From Injection Sites

Sr. Director:

Un varón de 67 años, diagnosticado hace un año de glioblastoma multiforme inoperable y refractario a múltiples tratamientos, tras padecer un episodio de tromboembo-

lismo pulmonar y una trombosis venosa profunda recibió tratamiento con heparina de bajo peso molecular (HBPM). A los 5 días del inicio de la HBPM desarrolló lesiones cutáneas asintomáticas diseminadas. A pesar de la espectacularidad de las lesiones cutáneas el estado general del paciente era excelente, sin que se constatare fiebre u otros signos infecciosos. A la exploración física presentaba placas equimóticas extensas, no infiltradas, localizadas preferentemente en el abdomen, y sin colecciones subyacentes (fig. 1A). Por otro lado, también se apreciaban unas lesiones necróticas en el muslo derecho (fig. 1B) y a nivel distal ampollas tensas de contenido hemorrágico (fig. 1C).

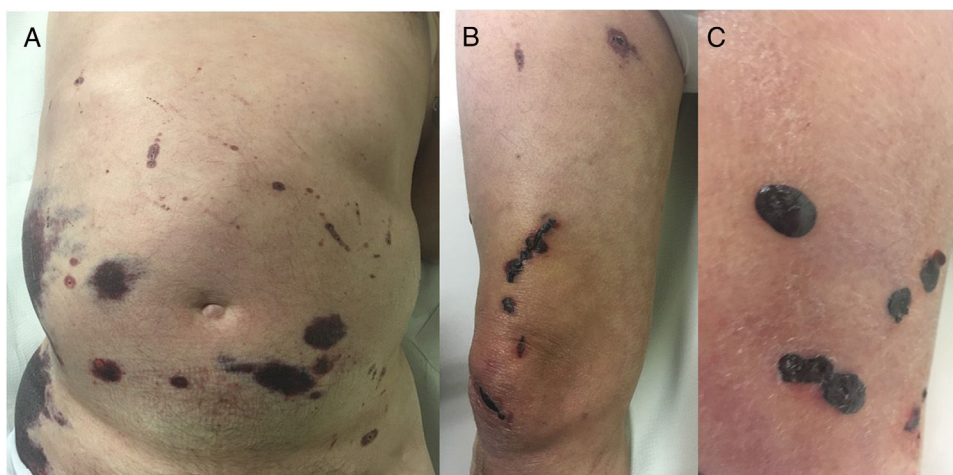


Figura 1 (A) Placas equimóticas a nivel abdominal (B) lesiones necróticas en muslo y rodilla derechas (C) ampollas hemorrágicas tensas a nivel distal de miembro inferior derecho.

Ante un cuadro clínico altamente sugestivo de necrosis cutánea y con la administración de heparina como desencadenante, la sospecha diagnóstica fue de necrosis cutánea por heparina. La analítica, incluyendo hemograma y coagulación, fue normal, salvo una trombocitopenia de 107.000 plaquetas/ml. Los anticuerpos anti factor 4 plaquetario fueron negativos. Se procedió a la retirada inmediata de la heparina iniciándose anticoagulación oral con warfarina. A los 15 días de su suspensión, las lesiones ya mostraban una clara mejoría (fig. 2) y la cifra de plaquetas remontaba a 130.000. La necrosis cutánea por anticoagulantes es una reacción adversa poco frecuente, aun menos con la heparina que con los anticoagulantes orales (0,01%)¹. Aunque la patogenia no es clara, la mayoría de autores abogan por un mecanismo inmunológico en el que la presencia de anticuerpos anti plaquetarios inducidos por la heparina desencadenaría un fenómeno de agregación plaquetaria y la consecuente oclusión vascular. Se considera parte del síndrome de trombocitopenia inducida por heparina, aunque solo un 50% de los pacientes presentan disminución en la cifra de plaquetas². La clínica suele iniciarse 5-15 días tras el inicio del tratamiento, típicamente en la zona de inyección, aunque excepcionalmente se han descrito casos con lesiones a distancia³.

Las lesiones se presentan inicialmente como máculas eritematosas o hemorrágicas, perfectamente delimitadas, dolorosas, que en los sucesivos días se induran. Posteriormente las lesiones se necrosan, desarrollando escaras y ampollas serosanguinolentas, tensas y dolorosas que evolucionan hacia la necrosis franca de la piel y del tejido celular subcutáneo. Además de lesiones francamente necróticas, estos pacientes pueden presentar otras abortivas de aspecto eritematoso o cianótico.

Analíticamente suele cursar con trombocitopenia y anticuerpos anti factor plaquetario IV positivos, sin embargo, su negatividad no excluye el diagnóstico⁴.

El diagnóstico es clínico, siendo necesaria la confirmación histológica en casos dudosos. El principal diagnóstico diferencial se establece con la necrosis cutánea por warfarina y con la reacción de hipersensibilidad tardía tipo IV a heparina.

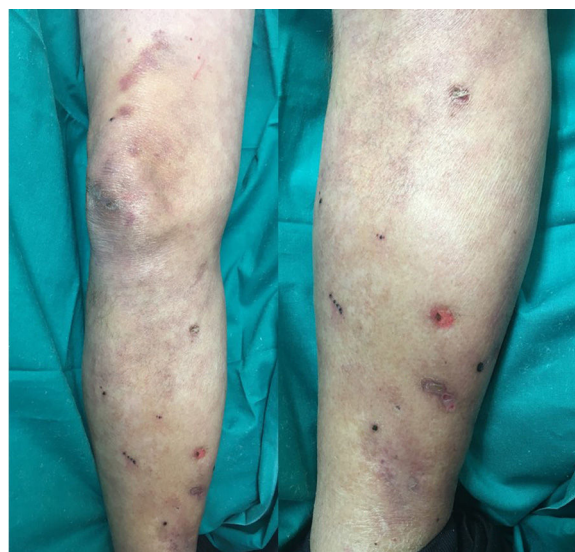


Figura 2 Resolución de las lesiones necróticas 15 días después de la retirada de heparina.

El tratamiento consiste en interrumpir inmediatamente la heparina y utilizar en su lugar otros anticoagulantes como los inhibidores directos de la trombina (hirudinas) o la warfarina^{5,6}. No se recomienda la sustitución por otras HBPM. Una vez suspendida la heparina se produce una recuperación rápida de la cifra de plaquetas y una progresiva cicatrización de las lesiones necróticas como en el caso presentado.

Entre los efectos adversos más frecuentes de la heparina se encuentran la hemorragia, la alopecia (hasta en el 50% de los pacientes sometidos a tratamientos prolongados), la osteoporosis, los fenómenos de hipersensibilidad y la trombocitopenia. La necrosis cutánea es una reacción adversa rara, pero que hemos de tener presente⁷. Se trata de una entidad cuyo diagnóstico es fundamentalmente clínico, requiriendo la retirada precoz del fármaco para evitar así el desarrollo de potenciales complicaciones trombóticas viscerales que pueden resultar fatales.

Conflicto de intereses

Los autores declaran no tener ningún conflicto de intereses.

Bibliografía

1. Andres D, Malao R, Gonzalo L, Siegel A, Gaete V, Vergara C, et al. Necrosis cutánea por tratamiento anticoagulante oral. *Rev Chil Cir.* 2011;63:200–3.
2. Campo A, González Castro J, Soler J, Gómez L, Piulachs J, Palou J, et al. Necrosis cutánea por heparina: una forma posiblemente fatal de hipersensibilidad a la heparina. *Actas Dermosifiliogr.* 1998;89:613–9.
3. Tietge UJ, Schmidt HH, Jäckel E, Trautwein C, Manns MP. Low molecular weight heparin-induced skin necrosis occurring distant from injection sites and without thrombocytopenia. *J Intern Med.* 1998;243:313–5.
4. Gan WK. Diagnostic challenge of heparin-induced skin necrosis. *Ann Clin Lab Res.* 2017;5:213.
5. Domínguez Espinosa E, Díaz Madrid M. Necrosis cutánea por heparina. *Piel.* 2009;24:362–3.

6. Sánchez PS, Angelillo SA, Masouyé I, Borradori L. Widespread skin necrosis associated with unfractionated heparin therapy in a patient under chronic coumarin anticoagulation. *J Eur Acad Dermatol Venereol.* 2006;20:327–30.
7. Llamas-Velasco M, Alegria V, Santos-Briz A, Cerroni L, Kutzner H, Requena L. Occlusive nonvasculitic vasculopathy: A review. *Am J Dermatopathol.* 2016;1:1–25.

A. Estébanez*, E. Silva, P. Cordero y J.M. Martín

Servicio de Dermatología, Hospital Clínico Universitario, Valencia, España

* Autor para correspondencia.

Correo electrónico: andreaestebanez.7@hotmail.com (A. Estébanez).

<https://doi.org/10.1016/j.ad.2018.03.036>

0001-7310/

© 2019 AEDV.

Publicado por Elsevier España, S.L.U. Todos los derechos reservados.

Sarcoidosis papulosa de las rodillas tras tratamiento con interferón alfa y ribavirina en paciente con hepatitis c



Papular Sarcoidosis of the Knees Following Treatment with Interferon Alpha and Ribavirin in a Woman with Hepatitis C

Sr. Director:

La hepatitis crónica por el virus de la hepatitis C (VHC) se asocia con enfermedades cutáneas como liquen plano, crioglobulinemia mixta, porfiria cutánea tarda, prurito y eritema acral necrolítico. También son habituales los efectos secundarios cutáneos del interferón (IFN), en su mayoría combinado con ribavirina, como reacciones limitadas al sitio de inyección, alopecia, xerosis, prurito, eccema numular, liquen plano o brotes de psoriasis¹.

La sarcoidosis es una enfermedad granulomatosa crónica sistémica de etiología posiblemente autoinmune que afecta

principalmente a pulmón y ganglios. Se han descrito casos de inducción de sarcoidosis, sobre todo pulmonar y cutánea, tras la administración de IFN-alfa y ribavirina en pacientes con VHC. Se cree que el IFN-alfa favorecería la diferenciación de células T CD4 hacia la respuesta inmune tipo Th1 con la consiguiente formación de granulomas. Este mecanismo podría intensificarse por la ribavirina².

Comentamos el caso de una mujer adulta con hepatitis crónica por VHC a tratamiento con telaprevir, IFN-alfa y ribavirina que desarrolló una sarcoidosis papulosa de las rodillas.

Mujer de 51 años con cirrosis hepática por VHC Child A genotipo 1A a tratamiento desde hacía 6 meses con terapia antiviral combinando telaprevir, IFN-alfa y ribavirina, que consultó por la presencia desde hacía un par de meses de lesiones asintomáticas en rodillas.

A la exploración física observamos múltiples pápulas eritemato-parduzcas de aspecto liquenoide, de 2-5 mm de diámetro, algunas con morfología lineal, dispuestas de forma bilateral en ambas rodillas (fig. 1). El estudio dermatoscópico evidenció una coloración amarillo-anaranjada homogénea con vasos lineales en su interior (fig. 2).

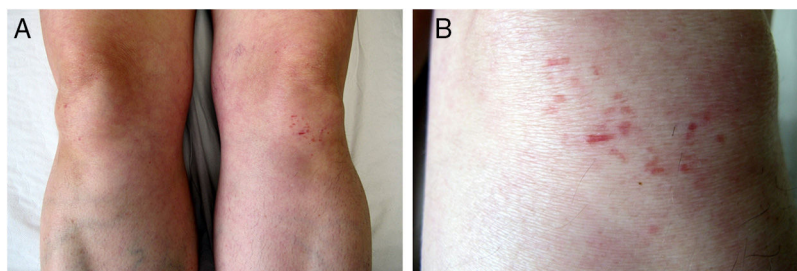


Figura 1 Imágenes clínicas. A) Pápulas eritemato-parduzcas en ambas rodillas. B) A mayor detalle, lesiones de aspecto liquenoide, algunas lineales, en rodilla izquierda.