

- antifungal phenazines from a fluorescent *Pseudomonas* strain FPO4 against medically important fungi. *J Mycol Med.* 2014;24:185–92.
7. Kerr JR, Taylor GW, Rutman A, Høiby N, Cole PJ, Wilson R. *Pseudomonas aeruginosa* pyocyanin and 1-hydroxyphenazine inhibit fungal growth. *J Clin Pathol.* 1999;52:385–7.
 8. Yang YS, Ahn JJ, Shin MK, Lee MH. *Fusarium solani* onychomycosis of the thumbnail coinfecting with *Pseudomonas aeruginosa*: Report of two cases. *Mycoses.* 2011;54:168–71.
 9. Ranjbariyan A, Shams-Ghahfarokhi M, Razzaghi-Abyaneh M. Antifungal activity of a soil isolate of *Pseudomonas chlororaphis* against medically important dermatophytes and identification of a phenazine-like compound as its bioactive metabolite. *J Mycol Med.* 2014;24:e57–64.
 10. Selden ST, Flowers F, Vinson RP. Intertrigo Clinical Presentation. Disponible en: <http://emedicine.medscape.com/article/1087691-workup>.

C. Aspiroz^a, C. Toyas^b, P. Robres^a e Y. Gilaberte^{c,d,*}

^a Servicio de Microbiología, Hospital Royo Villanova, Zaragoza, España

^b Servicio de Medicina Interna, Hospital Royo Villanova, Zaragoza, España

^c Servicio de Dermatología, Hospital San Jorge, Huesca, España

^d Instituto Aragonés de Ciencias de la Salud, Zaragoza, España

* Autor para correspondencia.

Correos electrónicos: ygilaberte@salud.aragon.es, ygilaberte@gmail.com (Y. Gilaberte).

<http://dx.doi.org/10.1016/j.ad.2015.03.022>

Máculas hiperpigmentadas faciales adquiridas en la infancia: 3 nuevos casos



Acquired Facial Hyperpigmented Macules in Children: 3 New Cases

Sr. Director:

Recientemente se han descrito las máculas hiperpigmentadas faciales adquiridas en 25 niños¹. Esta entidad se caracteriza por la aparición de múltiples lesiones maculares hiperpigmentadas, asintomáticas, localizadas en la frente y área temporal sin una distribución segmentaria y sin presencia previa de eritema, edema o descamación. La edad media de presentación fue de 6 meses (2-24 meses), aparece en niños de distintas razas, con una historia negativa de lesiones similares en familiares y contactos próximos. Aportamos 3 nuevos casos de esta entidad.

Casos

Niña de 3 años de edad, sin antecedentes patológicos de interés, que presentaba de forma espontánea varias máculas hiperpigmentadas asintomáticas localizadas en la frente y región temporal de 4 meses de evolución (fig. 1A). Eran lesiones no descamativas, con signo de Darier negativo y sin antecedente previo de inflamación en el área afecta. El resto del examen físico no evidenció otras alteraciones. Su hermana de 2 años, diagnosticada de dermatitis atópica, presentaba máculas de similares características en la misma localización (fig. 1B). El inicio de las lesiones había coincidido en ambas niñas, durante los meses de invierno. Se investigaron probables factores desencadenantes sin obtenerse ninguna sospecha relevante. El resto de los miembros de la familia y contactos más cercanos no presentaban lesiones. Se realizó test de celo sin observarse estructuras sugestivas de micosis superficial. En la superficie del celo, se encontraron restos de estructuras fibrilares de coloración

rosada que con luz polarizada tenían un aspecto fibrilar sintético (fig. 2). Tras 12 meses de seguimiento, ambas niñas presentaban un buen estado general, sin síntomas sugestivos de compromiso sistémico y con persistencia de las lesiones.

El tercer caso corresponde a una niña de un año, de origen sudamericano, que también presentaba máculas hiperpigmentadas y asintomáticas, en región frontotemporal, que aparecieron durante la primera semana de vida y habían tenido una evolución estable (fig. 3). Se realizó estudio inmunológico con ANA y anti-ENA en la niña y su madre, que fue negativo.

No se realizó biopsia cutánea debido a la edad de las 3 niñas, localización y aspecto benigno de las lesiones.

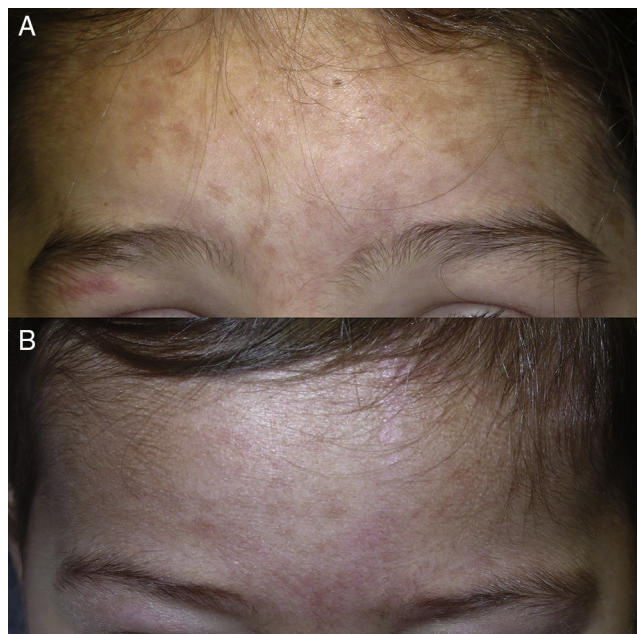


Figura 1 A) Máculas hiperpigmentadas en región frontotemporal en una niña de 3 años de origen caucásico. B) Las mismas lesiones en su hermana de 2 años.

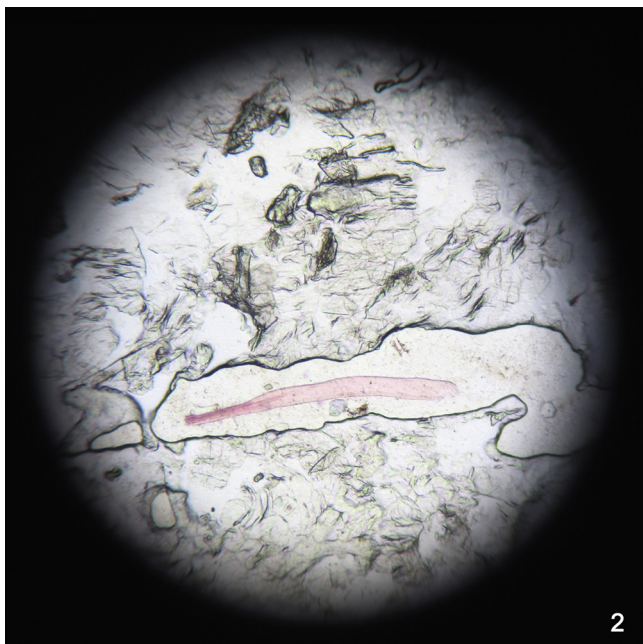

Figura 2 Test de celo bajo visión directa en microscopio óptico donde se observan estructuras fibrilares rosadas (x40).

Discusión

Las máculas hiperpigmentadas faciales corresponden a una entidad particular de la que se desconoce su etiopatogenia. El estudio histológico de alguno de los casos previamente publicados mostró cambios postinflamatorios. Sin embargo, no se ha identificado un factor desencadenante y no se pueden atribuir a otras causas conocidas de hiperpigmentación adquirida en niños.

Durante la valoración inicial de un paciente con máculas hiperpigmentadas es fundamental incluir dentro del diagnóstico diferencial un amplio grupo de entidades de etiopatogenia e implicaciones pronósticas muy diversas (tabla 1). La pigmentación postinflamatoria es la causa más frecuente de hiperpigmentación adquirida y transitoria en los niños. La pitiriasis versicolor se manifiesta como máculas hipo- o hiperpigmentadas con descamación furfu-

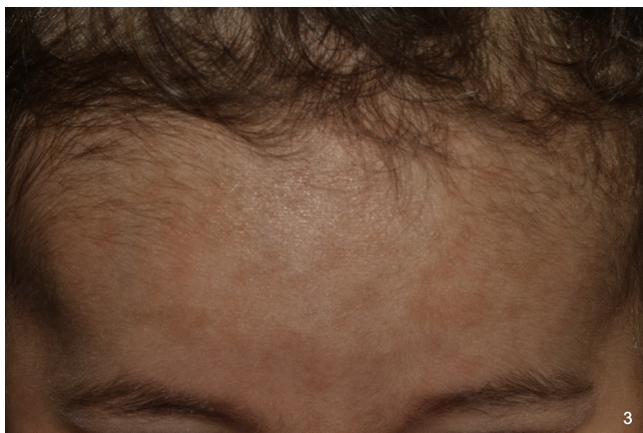

Figura 3 Máculas hiperpigmentadas en región frontotemporal en niña de origen sudamericano de un año.

Tabla 1 Diagnóstico diferencial de máculas hiperpigmentadas faciales en la infancia

Entidad	Clave diagnóstica	Predominio facial
Pigmentación postinflamatoria	Antecedente de lesión previa en esa zona	No
Pitiriasis versicolor	Examen directo, test celo	Sí, en niños
Histiocitosis cefálica benigna	Histología: células CD 68 (+), s100 y CD1a (-)	Sí
Urticaria pigmentosa	Signo de Darier (+)	No
Dermatitis purpúrica pigmentada	«Puntos en pimienta de cayena»	No
Melanosis pustulosa transitoria del recién nacido	Edad de aparición	No
Rasopatías	Anomalías cardíacas, rasgos faciales	No
Eritema discrómico perstans	Manchas con tinte grisáceo	No
Pigmentación macular eruptiva idiopática	Manchas con tinte grisáceo	No
Dermatitis de contacto pigmentada	Pruebas epicutáneas	Sí

rácea, que en los niños puede presentar una distribución de predominio facial. La observación directa del hongo al microscopio confirma el diagnóstico². La histiocitosis cefálica benigna se manifiesta por máculas y pápulas de inicio en el lactante, cuyo estudio histológico revela infiltrado de histiocitos en la dermis papilar³. Las lesiones marronáceas de la urticaria pigmentosa típicamente presentan signo de Darier positivo. Las dermatosis purpúricas pigmentadas son poco frecuentes durante la edad pediátrica⁴. La melanosis pustulosa transitoria del recién nacido, típica de la raza negra, se caracteriza por pústulas estériles transitorias, que se rompen fácilmente, incluso intraútero, dejando máculas hiperpigmentadas que desaparecen en meses. Las llamadas rasopatías (neurofibromatosis, síndromes de Legius, Noonan, LEOPARD, cardiofaciocutáneo y Costello) son un grupo de síndromes que tienen en común una mutación en la vía RAS/MAPK y que comparten algunas manifestaciones cutáneas, como las lesiones pigmentadas y que frecuentemente se asocian a retraso mental, trastornos cardíacos, dismorfismo facial y predisposición al cáncer⁵. El eritema discrómico perstans y la pigmentación macular eruptiva idiopática, que para algunos autores constituyen la misma entidad, son raras en niños⁶. La dermatitis de contacto pigmentada se manifiesta por máculas hiperpigmentadas sin una fase eczematososa previa, ocurre principalmente en fototipos oscuros y se ha descrito con relación al uso de colorantes, cosméticos, fragancias, blanqueadores ópticos

y metales⁷. En los niños pequeños es frecuente la aplicación de fragancias en el pelo, los besos del adulto que dejan restos de lápiz labial en la frente, el roce en la frente de las prendas al vestirse/desvestirse que pueden dejar pequeñas fibras adheridas, como demostramos en 2 de nuestras niñas. La corta edad dificulta la realización de pruebas epicutáneas.

En conclusión, aportamos 3 nuevos casos de la entidad recientemente descrita por Hernández-Martín et al., 2 de ellos en hermanas, lo que plantea la duda sobre un agente desencadenante común o una predisposición genética.

Bibliografía

- Hernandez-Martin A, Gilliam AE, Baselga E, Vicente A, Lam J, Gonzalez-Ensenat M, et al. Hyperpigmented macules on the face of young children: A series of 25 cases. *J Am Acad Dermatol*. 2014;70:288–90.
- Jena DK, Sengupta S, Dwari BC, Ram MK. Pityriasis versicolor in the pediatric age group. *Indian J Dermatol Venereol Leprol*. 2005;71:259–61.
- Azulay-Abulafia L, Benez MD, Abreu Cde S, Miranda CV, Alves Mde F. Case for diagnosis. Benign cephalic histiocytosis. *An Bras Dermatol*. 2011;86:1222–5.
- Sardana K, Sarkar R, Sehgal VN. Pigmented purpuric dermatoses: An overview. *Int J Dermatol*. 2004;43:482–8.
- Hernandez-Martin A, Torrelo A. Rasopathies: Developmental disorders that predispose to cancer and skin manifestations. *Actas Dermosifiliogr*. 2011;102:402–16.
- Torrelo A, Zaballos P, Colmenero I, Mediero IG, de Prada I, Zambrano A. Erythema dyschromicum perstans in children: A report of 14 cases. *J Eur Acad Dermatol Venereol*. 2005;19:422–6.
- Bonamonte D, Foti C, Vestita M, Angelini G. Noneczematous contact dermatitis. *ISRN Allergy*. 2013;15:361746.

A. Giacaman^{a,*}, N. Knöpfel^a, M. Campos^b
y A. Martín-Santiago^a

^a Servicio de Dermatología, Hospital Universitario Son Espases, Palma de Mallorca, España

^b Hospital General Universitario Gregorio Marañón, Madrid, España

* Autor para correspondencia.

Correo electrónico: anizagiacaman@gmail.com
(A. Giacaman).

<http://dx.doi.org/10.1016/j.ad.2015.05.012>

Metástasis cutáneas craneocervicales de un carcinoma papilar de tiroides variedad folicular



Cutaneous metastases on the head and neck from a papillary thyroid carcinoma, follicular variant

Sra. Directora:

Las metástasis cutáneas en el cáncer de tiroides son excepcionales, y cuando aparecen se suelen asociar al carcinoma folicular en mayor proporción. Tienen tendencia a aparecer en regiones vascularizadas como es el cuero cabelludo, con una relación hombres-mujeres 1:1.

Mujer de 58 años, sin antecedentes personales de interés, que debutó con un carcinoma papilar de tiroides de patrón folicular en estadio IV, con afectación extratiroidea pulmonar y ósea. Se realizó una tiroidectomía total, recibiendo posteriormente 4 dosis de radioyodo y supresión hormonal con levotiroxina. Pese al tratamiento cada 6 meses con I¹³¹, se obtuvo una escasa respuesta, persistiendo la captación metastásica.

Fue sometida a un estrecho seguimiento clínico y por imagen, detectándose a los 2 años de la cirugía una masa cervical que se catalogó como una recidiva del carcinoma papilar de tiroides, y se decidió resear y tratar posteriormente con I¹³¹. Se mantuvo estable, pero a los 7 meses aparecieron síntomas constitucionales, disnea y un dolor en el costado derecho, consecuencia de la presencia de múltiples metástasis nodulares pulmonares bilaterales, así como un conglomerado adenopático mediastínico y en ambos

hilios pulmonares (fig. 1a). A la exploración física se apreciaron lesiones nodulares induradas, ligeramente pruriginosas, de aspecto vascular en el cuero cabelludo, en la región frontal y en las proximidades de la cicatriz de tiroidectomía de 6 meses de evolución (fig. 1b-d), con imágenes dermatoscópicas de vasos gruesos y abigarrados (fig. 1c) que hicieron que se sospecharan lesiones metastásicas. La biopsia de uno de los elementos del cuero cabelludo desveló una neoplasia intradérmica bien delimitada, constituida por nódulos epiteliales rodeados por bandas de tejido fibrótico, e invasión tumoral en los linfáticos dérmicos superficiales (fig. 2a). Las células neoplásicas que formaban estructuras foliculares eran poligonales, de citoplasma claro y núcleos pleomórficos, algunos de ellos con aspecto «esmerilado» (fig. 2b).

El estudio inmunohistoquímico fue positivo para TTF-1 (factor de transcripción tiroideo 1) (fig. 2c) y galectina-3 (fig. 2d) pero negativo para tiroglobulina (Tg).

Con estos hallazgos se realizó el diagnóstico de metástasis cutáneas de carcinoma papilar de tiroides variedad folicular.

Se sometió a la paciente a una nueva dosis de radioyodo, pero meses más tarde apareció clínica neurológica debido a la existencia de metástasis cerebrales supra e infratentoriales bilaterales e imágenes osteolíticas en la calota craneal. Ante la mala evolución se utilizó sorafenib asociado a ácido zoledrónico en uso compasivo, pero finalmente la paciente falleció a los 6 meses.

Las metástasis cutáneas del carcinoma de tiroides son raras (menos del 1%), y cuando existen, se presentan como lesiones eritematosas de crecimiento lento, placas purpúricas o nódulos eritematosos, blandos y ligeramente pruriginosos, que incluso pueden ulcerarse. Se localizan en el 70% de casos en el cuero cabelludo y el resto en la cara